

Wundkompendium

Octenidin. Mehr als Antiseptik.
Für eine erfolgreiche Wundbehandlung.



we protect lives
worldwide

Inhaltsverzeichnis

01	Modernes Wundmanagement: Der Patient im Mittelpunkt	5
02	Die Wunde: Definition und Klassifizierung	6
	AKUTE WUNDE	6
	CHRONISCHE WUNDE	7
03	Das Wunder Wundheilung: Definitionen und Prozesse	10
	EINTEILUNG UND PHASEN DER WUNDHEILUNG	10
	EINFLUSSFAKTOREN AUF DIE WUNDHEILUNG	12
04	Wundversorgung in Österreich: Daten, Zahlen, Fakten	14
05	Octenidin: Zwischen Tradition und Innovation	16
	WIRKSTOFFVORTEILE	16
	48 STUNDEN REMANENZEFFEKT	17
	HOHER BIOKOMPATIBILITÄTSINDEX	17
	KOSTENEFFIZIENZ	18
	VERBESSERTE NARBENQUALITÄT	18
	ANTI-INFLAMMATORISCHE UND PROTEASE-HEMMENDE EIGENSCHAFTEN	19
	UNSPECIFISCHER WIRKMECHANISMUS	20
	SCHNELLE UND STARKE WIRKSAMKEIT GEGEN PROBLEMEKEME	21
	HOHE EFFIZIENZ GEGEN (POLY)MIKROBIELLE BIOFILME	22
06	Antiseptik mit Octenidin: Für eine erfolgreiche Wundbehandlung	23
	MIT DER OPTIMALEN VERSORGUNG ZUR WUNDHEILUNG	24
	DER RICHTIGE ABLAUF	25
07	Schutz und Pflege für gereizte Haut: octenicare® repair creme	26
08	schülke: Wundversorgung aus einer Hand	27
09	Aus der Praxis: Fallbeispiele	28
10	Referenzen	42

Octenidin: Die Erfolgsgeschichte eines Wirkstoffes

Auf der Suche nach einem neuen antiseptischen Wirkstoff synthetisierten wir aus eigener Forschung vor über 30 Jahren erstmals Octenidin. Nach umfangreichen klinischen Studien wurde 1990 mit octenisept® das erste Wund- und Schleimhautantiseptikum mit Octenidin zugelassen.

Seitdem hat sich octenisept® als zuverlässiges Arzneimittel mit breiter Wirksamkeit und hohem Sicherheitsprofil in verschiedensten Anwendungsbereichen fächerübergreifend fest etabliert: Heute finden Sie octenisept® nicht nur im professionellen Wundmanagement, sondern auch in der Gynäkologie, auf Intensivstationen, in Operationssälen, in Apotheken und somit auch in vielen österreichischen Haushalten zur Versorgung kleiner Verletzungen.

Ein kurzer Blick zurück: Mit der Erstzulassung von octenisept® stand 1990 plötzlich eine innovative Alternative zu den damals weit verbreiteten Produkten auf PVP-Iod Basis zur Verfügung. Neben der guten Wirksamkeit und Verträglichkeit überzeigte octenisept® rasch durch das besondere Alleinstehungsmerkmal der Farblosigkeit, welche es ermöglicht, jede Veränderung der Wundsituation leicht zu erkennen. Anfangs noch ungewohnt und neu, brachte octenisept® nicht nur Anwendern, sondern auch Patienten weitreichende Vorteile. Mehr als 3 Jahrzehnte später ist octenisept® zum Standard in der modernen Wundversorgung geworden und ist als Marktführer im Bereich der Wund- und Schleimhautantiseptik bestens etabliert.

Die Anforderungen an die lokale Behandlung akuter und chronischer Wunden gestalten sich mitunter sehr vielfältig. In Zusammenarbeit mit unseren nationalen und internationalen Experten unterschiedlicher Fachdisziplinen haben wir die gesamte Octenidin-Familie rund um octenisept® in den letzten Jahren kontinuierlich weiterentwickelt. Dies ermöglicht uns heute, im Sinne einer ganzheitlichen Strategie, optimierte Produkte für jede Phase der Wundheilung bzw. die jeweilige Wundsituation anzubieten.

Unser zentrales Anliegen ist es, Patienten mit verschiedensten Wunden sowie medizinisches Fachpersonal mit innovativen Therapielösungen optimal in ihrem Alltag zu unterstützen. Neben der guten Verträglichkeit und einfachen Handhabung stellen wir gleichzeitig auch hohe Ansprüche an den Nachweis der klinischen Wirksamkeit unserer Octenidin-basierten Produkte in der modernen Wundversorgung – praxisnah und nach dem aktuellen Stand der wissenschaftlichen Evidenz. **Für die Steigerung der Lebensqualität betroffener Patienten.**




Abb.: Octenidindihydrochlorid.

01 Modernes Wundmanagement: Der Patient im Mittelpunkt

„Die Zeit heilt alle Wunden“ – meinte der Philosoph Voltaire, einer der einflussreichsten Schriftsteller der Aufklärung im 18. Jahrhundert. In der Realität trifft dies leider nicht immer zu.

Unterschiedliche Krankheitsbilder können dazu führen, dass sich aus vermeintlich kleinen Verletzungen chronische Wunden entwickeln. Hier ist kompetente Versorgung gefragt, die sich mit den Ursachen von Wundheilungsstörungen auseinandersetzt und personalisierte Maßnahmen zur Verbesserung der Wundsituation gewährleistet.

Die **professionelle Wundversorgung** beginnt mit der Erfassung des gesamten Erscheinungsbildes des Patienten: ein breites Wissen über den individuellen Gesundheitszustand, die allgemeine Hautintegrität sowie Art und Zustand der Wunde sind essenziell, um den Therapieerfolg

positiv zu beeinflussen und Komplikationen bzw. langwierige Heilungsverläufe für Patienten möglichst zu vermeiden.

Ein **wesentliches Ziel der modernen Wundbehandlung** besteht darin, die Selbstheilungskräfte des Körpers bestmöglich zu unterstützen. Hierzu ist ein tiefes Verständnis der Physiologie der Wundheilung wichtig, um individuelle Therapiestrategien nach den neuesten wissenschaftlichen Erkenntnissen anwenden zu können. Dabei wird der Vorteil der interdisziplinären Zusammenarbeit unterschiedlicher Fachbereiche zunehmend erkannt.



Eine sorgsame Anamneseerhebung, die den Patienten unter Einbeziehung seiner Lebensumstände in den Mittelpunkt stellt, ist wegweisend für Art und Umfang der weiterführenden therapeutischen Maßnahmen. Denn nur dann kann die Wunde optimal versorgt werden.

02 Die Wunde: Definition und Klassifizierung

Eine Wunde entsteht durch eine Schädigung, Zerstörung oder Durchtrennung der Haut bzw. Schleimhaut und des darunterliegenden Gewebes.

Nach ihrer Entstehungsursache, Tiefe und Ausdehnung aber auch Dauer bis zum vollständigen Verschluss wird eine Vielzahl von Wundarten differenziert, die sich bezüglich Therapie und Heilungsverlauf grundsätzlich voneinander unterscheiden können. Eine häufige und nützliche Klassifizierung ist jene in akute und chronische Wunde.

Akute Wunden: Sie beruhen auf Verletzungen von außen, wie z. B. der Einwirkung von mechanischer Gewalt, Hitze, Kälte, chemischen Stoffen oder radioaktiver Strahlung und verheilen in der Regel innerhalb kurzer Zeit ohne größere Komplikationen. Da bei der Verletzung die natürliche Schutzfunktion der Haut verloren geht, können leicht Infektionen entstehen.

Chronische Wunden: Die Definitionen sind vielfältig, allerdings gibt es einige Gemeinsamkeiten. Wunden werden als chronisch bezeichnet, wenn sie innerhalb von mehreren Wochen nicht heilen. Chronische Wunden können auch aus akuten Wunden entstehen, z. B. durch eine nicht erkannte persistierende Infektion oder einer inadäquaten

Erstversorgung. Meist stellen chronische Wunden jedoch das letzte Stadium einer fortschreitenden Gewebszerstörung dar, ausgelöst durch bestehende Grunderkrankungen (venöse, arterielle oder stoffwechselbedingte Gefäßleiden), Druckschädigungen oder Tumore.

UNTERSCHIEDEN UND MERKMALE AKUTER WUNDEN

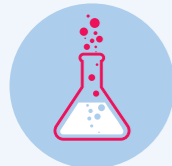


TRAUMATISCHE (ODER AUCH MECHANISCHE) WUNDE

Traumatische Wunden entstehen meist mechanisch durch äußere scharfe oder stumpfe Kraft- und Gewalteinwirkungen auf das Gewebe (Druck-, Zug- oder Scherkräfte). Sie umfassen die unfallbedingte Wunde (Schürf-, Schnitt-, Stich-, Riss-, Biss-, Quetsch-, Platz- und Schusswunde) genauso wie die geplant gesetzte chirurgische Wunde sowie Amputationen.

THERMISCHE WUNDE

Thermische Wunden entstehen durch Einwirkung von Hitze oder Kälte auf das Gewebe (Verbrennungen, Verbrühungen, Erfrierungen, Strommarken).



CHEMISCHE WUNDE

Chemische Wunden entstehen durch Verätzungen der Haut oder Schleimhaut durch Säuren oder Laugen.

STRAHLENBEDINGTE WUNDE

Strahlenbedingte Wunden können durch radioaktive Isotope oder ionisierende Strahlen entstehen, wie sie beim Röntgen oder in der Strahlentherapie eingesetzt werden. Auch der Sonnenbrand, der durch ultraviolette Strahlung verursacht wird, zählt zu dieser Kategorie.



! Die Qualität der Erstversorgung akuter Wunden ist für das funktionelle und ästhetische Ergebnis von entscheidender Bedeutung. Der Prozess der Wundheilung soll in seinem physiologischen Ablauf bestmöglich unterstützt werden.

VIELFÄLTIGE DEFINITIONEN EINER CHRONISCHEN WUNDE

„Eine Wunde, die nach acht Wochen nicht abgeheilt ist, wird als chronisch bezeichnet. Es gibt Wunden, die von Beginn an als chronisch anzusehen sind, da ihre Behandlung eine Therapie der weiterhin bestehenden Ursache erfordert. Hierzu gehören beispielsweise das diabetische Fußulcus, Wunden bei pAVK, Ulcus cruris venosum oder Dekubitus.“

Dissemond et al., Initiative Chronische Wunde 2020

„A chronic wound is defined as a break in the skin of long duration (> 6 weeks) or frequent recurrence.“

Fonder et al., Journal of the American Academy of Dermatology 2008

„Chronic wounds are commonly defined as wounds that have not proceeded through an orderly and timely reparation to produce anatomic and functional integrity after 3 months.“

Dubhashi and Sindwani, Indian Journal of Surgery 2015

„Chronic wounds: a wound that lacks a 20–40% reduction in size after 2–4 weeks of optimal treatment or when there is not complete healing after 6 weeks.“

Leaper and Durani, International Wound Journal 2008

„Chronic wound: ongoing inflammation and proliferation after 6 weeks.“

Teot, European Wound Institute 2006

„A chronic wound is a wound that does not heal in a timely fashion and has not responded to conventional therapy.“

Eaglstein and Falanga, Surgical Clinics of North America 1997

„Chronic wounds are, by definition, wounds, that have failed to progress through the normal stages of wound healing and therefore enter a state of pathologic inflammation. As a result, the healing process is delayed, incomplete, and does not proceed in a coordinated manner, subsequently resulting in poor anatomical and functional outcome.“

Menke et al., Clinics in Dermatology 2007

„Chronic wounds are defined as wounds expected to take time to heal because of 1 or more factors delaying healing. Depending on the cause of the wound, wounds taking more than 4 to 6 weeks to heal are considered to be chronic.“

Vaneau et al., Archives of Dermatology 2007

„Eine chronische Wunde wird definiert als Integritätsverlust der Haut und einer oder mehrerer darunter liegenden Strukturen mit einer fehlenden Abheilung innerhalb von 8 Wochen.“

Deutsche Gesellschaft für Wundheilung und Wundbehandlung e.V. Lokalthherapie chronischer Wunden bei Patienten mit den Risiken periphere arterielle Verschlusskrankheit, Diabetes mellitus, chronische venöse Insuffizienz | Stand: 12.06.2012 Version 1

„Common features shared by chronic wounds include prolonged or excessive inflammation, persistent infections, formation of drug-resistant microbial biofilms, and the inability of dermal and/or epidermal cells to respond to reparative stimuli.“

Frykberg and Banks, Advances in Wound Care 2015

„A chronic wound is one that fails to progress through a normal, orderly, and timely sequence of repair, or in which the repair process fails to restore anatomic and functional integrity.“

Bowers and Franco, American Family Physician 2020

! Der normale Heilungsprozess ist bei chronischen Wunden gestört: Er dauert länger als erwartet und kann durch zusätzliche Komplikationen (z. B. Infektionen) erschwert werden.

DIE HÄUFIGSTEN ARTEN CHRONISCHER WUNDEN

ULCUS CRURIS

Das *Ulcus cruris* (umgangssprachlich auch „offenes Bein“ genannt) tritt häufig am unteren Unterschenkel in der Umgebung des Knöchels auf, meist auf der Innenseite. Betroffen sind in erster Linie ältere Menschen, die mehrere Grunderkrankungen aufweisen. Weitere mögliche Ursachen für ein *Ulcus cruris* sind allergische Reaktionen (z.B. Vaskulitis), verschiedene Hauttumore oder Entzündungen.

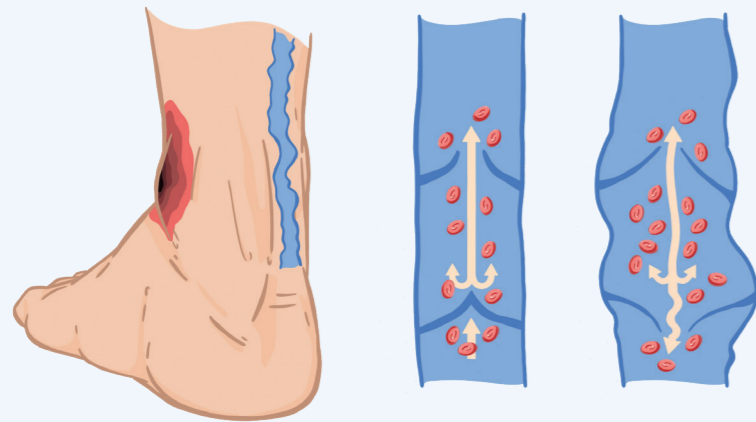


Abb.: *Ulcus cruris venosum*. Intakte Venenklappe (ungestörter Blutfluss) und chronisch venöse Insuffizienz (CVI).

Ulcus cruris venosum

Die häufigste Ausprägung (ca. 60–90%) ist das *Ulcus cruris venosum*. Dieses Ulcus ist die Folge einer chronisch venösen Insuffizienz (CVI). Die abführenden Gefäße (Venen) sind dabei derart geschädigt, dass sie das Blut nicht mehr ausreichend zum Herz rücktransportieren können. Der Rückstau des Bluts stört den ordnungsgemäßen Stoffwechsel und die Ernährung des Gewebes. Dadurch wird das Gewebe geschädigt und das Ulcus bildet sich aus.

Ulcus cruris arteriosum

Lagert sich Kalk als Folge einer Arteriosklerose in den zuführenden Gefäßen (Arterien) des Unterschenkels ab, kann sich ein *Ulcus cruris arteriosum* ausbilden. Die Arterien verengen sich bis zum völligen Verschluss. Ist das Gewebe in größerem Ausmaß durch diese arterielle Verschlusskrankheit (AVK) betroffen, kann sogar die gesamte Extremität gefährdet sein. Das *Ulcus cruris arteriosum* ist mit einem Anteil von ca. 10% eher selten. Oft entsteht ein solches Ulcus nach Bagatellverletzungen. Auch wenn ansonsten eher harmlos, heilen diese Wunden nicht ab, weil das Gewebe über die Arterien nicht ausreichend versorgt wird.

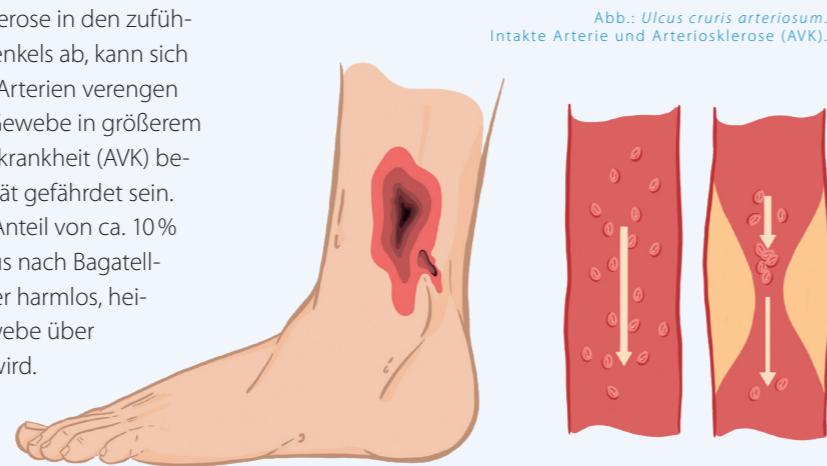


Abb.: *Ulcus cruris arteriosum*. Intakte Arterie und Arteriosklerose (AVK).

Ulcus cruris mixtum

Das *Ulcus cruris mixtum* ist eine Mischform aus *Ulcus cruris venosum* und *Ulcus cruris arteriosum*. Diese Form des Ulcus wird verursacht durch eine Kombination aus den beiden vorgenannten Wundarten.

DIABETISCHES ULCUS

Das Diabetische Ulcus, oder auch Diabetisches Fuß-Syndrom (DFS) genannt, umfasst verschiedene krankhafte Veränderungen im Fußbereich. Diese sind auf die Grunderkrankung *Diabetes mellitus* zurückzuführen. Über das Ulcus hinaus sind Füße und Nagelbett häufig deformiert bzw. geschädigt. Aufgrund der Grunderkrankung sind meist sensorische, motorische und autonome Nerven in ihrer Reizleitung gestört sowie Gefäße in ihrer Funktion oft eingeschränkt.

Beim DFS muss daher die Grunderkrankung des Patienten vorrangig behandelt werden. Aber auch die lokale Behandlung der Wunde ist wichtig, damit sich der Wundzustand nicht verschlechtert und eventuell eine Amputation droht.

Viele Patienten mit *Diabetes mellitus* leiden an einem Diabetischen Ulcus. Häufig ist hierfür unpassendes Schuhwerk verantwortlich zu machen, das durch Druck das Gewebe schädigt. Aber auch fehlende oder unsachgemäße Fußpflege kann Ursache eines Ulcus sein.

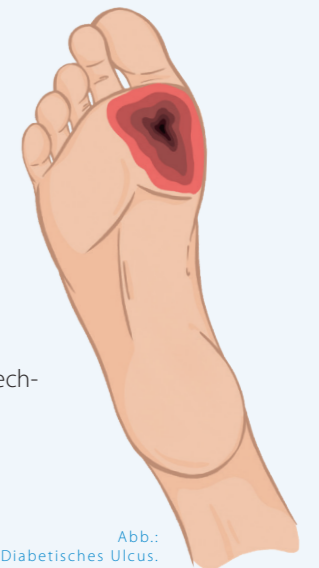
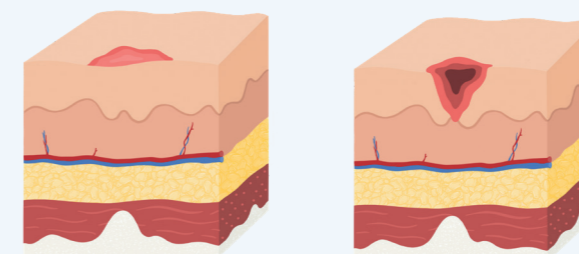


Abb.: Diabetisches Ulcus.

DEKUBITAL ULCUS

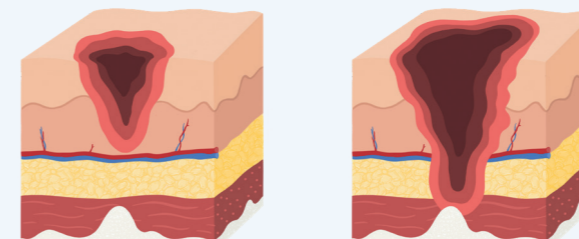
Auch das Dekubital Ulcus, oft als Druckgeschwür oder Dekubitus bezeichnet, ist eine schlecht oder langsam heilende Wunde. Ein Dekubitus kann dann entstehen, wenn auf Gewebeschichten und Blutgefäße hoher Druck von außen ausgeübt wird. Reibung und Scherkräfte erhöhen das Risiko zusätzlich. Als Folge werden Haut und Gewebe nicht mehr ausreichend durchblutet und der Dekubitus kann sich entwickeln. Verschiedene Grunderkrankungen (z.B. *Diabetes mellitus*) begünstigen die Entstehung eines Dekubitus. Gefährdet sind hauptsächlich Patienten, die immobil – z.B. bettlägerig – sind.

Das European Pressure Ulcer Advisory Panel (EPUAP) und das amerikanische National Pressure Ulcer Advisory Panel (NPUAP) haben eine gemeinsame internationale Definition und Klassifikation des Dekubitus entwickelt.²



Kategorie 1: Nicht wegdrückbares Erythem

Kategorie 2: Teilverlust der Haut



Kategorie 3: Vollständiger Verlust aller Hautschichten

Kategorie 4: Vollständiger Gewebeverlust

- Sonderfälle sind:
- Keiner Kategorie zuordenbar: Tiefe unbekannt
 - Vermutete tiefe Gewebeschädigung: Tiefe unbekannt

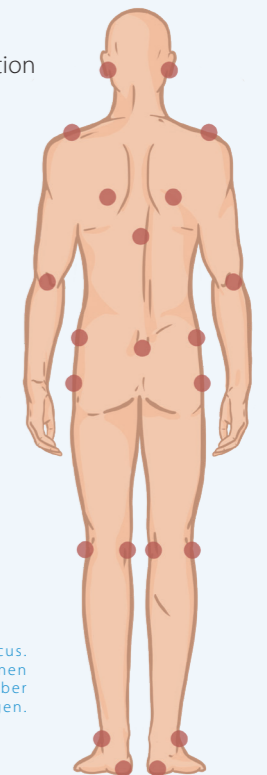


Abb.: Dekubital ulcus. Gefährdete Zonen befinden sich meist über Knochenvorsprüngen.

03 Das Wunder Wundheilung: Definitionen und Prozesse

Als Wundheilung wird der körpereigene Prozess zum Wundverschluss durch Wiederherstellung des beschädigten Gewebes bezeichnet.

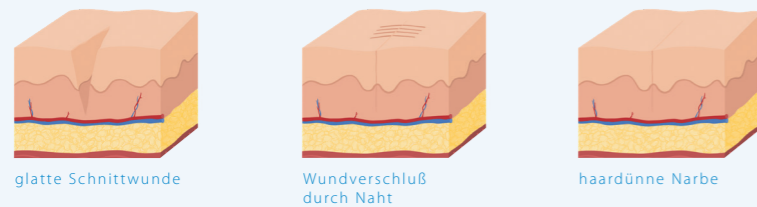
Der natürliche Vorgang der Wundheilung verläuft in der Regel automatisch, kann jedoch durch eine sorgsame Wundbehandlung optimiert bzw. therapeutisch unterstützt werden.

Klinisch unterscheidet man die primäre Wundheilung (*sanatio per primam intentionem*) von der sekundären Wundheilung (*sanatio per secundam intentionem*).

EINTEILUNG DER WUNDHEILUNG

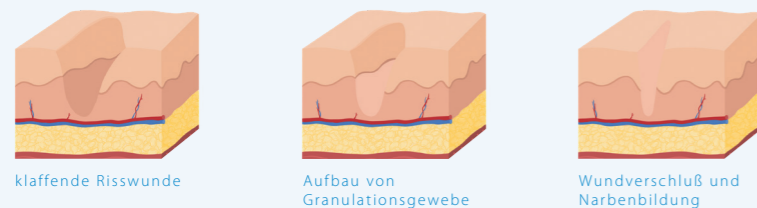
PRIMÄRE WUNDHEILUNG

Voraussetzung für eine primäre Wundheilung sind glatte, eng anliegende Wundränder, ein minimaler Gewebedefekt, ein gut durchblutetes Wundgebiet und die Abwesenheit von Fremdkörpern und Infektionen. Durch das enge Zusammenführen der Wundränder kann der Heilungsprozess rasch ablaufen (meist innerhalb einer Woche) und es bleibt oft nur eine minimale Narbe. Daher heilen Wunden, insbesondere nach chirurgischen Eingriffen, bei Traumen durch scharfkantige Gegenstände (z.B. Schnittwunden) aber auch große, oberflächliche Defekte (z.B. Schürfwunden) primär, durch eine Regeneration der Epidermis.



SEKUNDÄRE WUNDHEILUNG

Bei der sekundären Wundheilung ist kein primärer Verschluss möglich. Die Wundränder klaffen weit auseinander und das Infektionsrisiko ist durch teilweise massive Gewebedefekte stark erhöht bzw. eine Infektion bereits vorhanden. Es muss vermehrt Granulationsgewebe aufgebaut werden, um die Wunde zu verschließen, wobei häufig größere Narben zurückbleiben. Sekundäre Wundheilung findet sich oft bei akuten Wunden mit großem Gewebsverlust (z.B. Hundebissen), bei chronischen Wunden oder auch starken Verbrennungen. Bis eine Wunde sekundär abheilt können Monate vergehen.

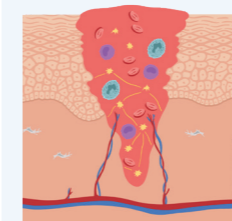
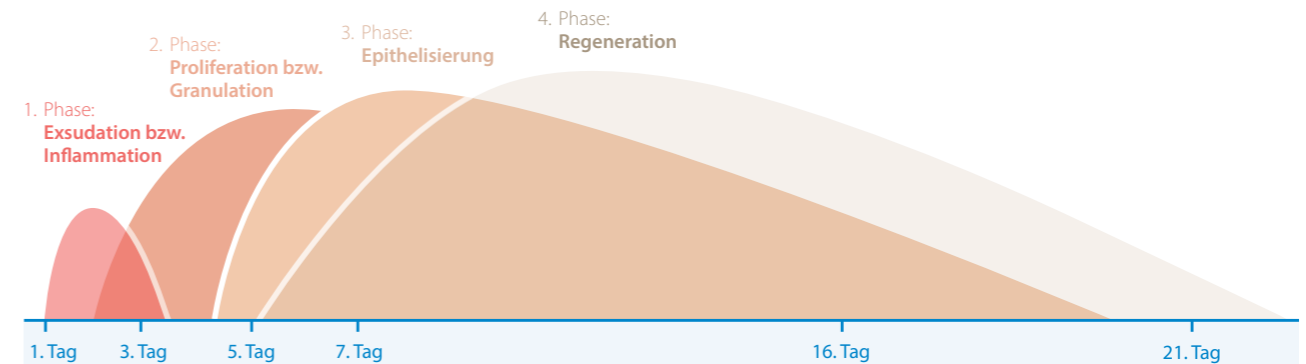


EPITHELIALE WUNDHEILUNG

Die epitheliale Wundheilung nimmt eine Sonderstellung ein. Sie findet bei oberflächlichen Wunden, wie dem Sonnenbrand oder der Abschürfung statt und ist nach wenigen Tagen abgeschlossen. Durch die Verletzung ist lediglich die oberste Hautschicht betroffen, die Heilung verläuft unter Wiederherstellung des zerstörten Gewebes und ist typischerweise narbenfrei. Bei der epithelialen Wundheilung bildet sich weder Granulationsgewebe noch findet eine Kontraktion der Wunde statt.

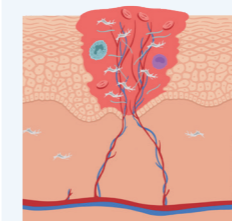
PHASEN DER WUNDHEILUNG

Unabhängig von der Art der Wunde und vom Ausmaß des Gewebeerlusts verläuft jede Wundheilung in vier Phasen, die zeitlich fließend ineinander übergehen, teilweise überlappen und somit nicht streng voneinander zu trennen sind.



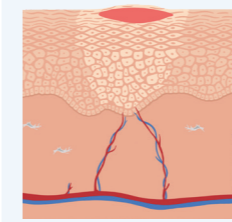
1. Phase: Exsudation bzw. Inflammation

Die Exsudations- bzw. Inflammationsphase setzt mit dem Moment der Verletzung ein und dauert unter physiologischen Bedingungen etwa 3 Tage. Zellrümpfer, Keime und Stoffwechselabfallprodukte werden mechanisch ausgeschwemmt und das Gerinnungssystem wird aktiviert (Fibrinfasern umgeben Erythrozyten und Thrombozyten), um die Blutung zu stillen. Es wandern Leukozyten (v.a. neutrophile Granulozyten und Makrophagen) in das Wundgebiet ein, die Erreger und kleine Schmutzpartikel phagozytieren, verschiedene proinflammatorische Zytokine und Wachstumsfaktoren sezernieren sowie Proteasen freisetzen.



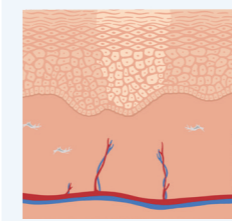
2. Phase: Proliferation bzw. Granulation

In der Proliferationsphase wird zell- und gefäßreiches Bindegewebe zur Defektauffüllung gebildet, das sogenannte Granulationsgewebe. Bei normaler Wundheilung sprießen ca. 4 Tage nach Entstehung der Wunde kleine Blutgefäße ein, die das Granulationsgewebe versorgen. Fibroblasten bilden als Bindegewebszellen Kollagen. Die Wunde ist in der Granulationsphase meist gut durchblutet, hellrot, glasig bis transparent und feucht. Durch das neu entstehende Gewebe wird die Wunde aufgefüllt. So wird die notwendige Grundlage für die nachfolgende Epithelisierung gelegt.



3. Phase: Epithelisierung

Ab dem ca. 6. bis 10. Tag beginnt die Epithelisierung, die Wunde zieht sich zusammen. Die Kollagenfasern reifen aus, das Granulationsgewebe wird zunehmend wasser- und gefäßärmer und bildet sich zu Narbengewebe um. Die zunehmende Epithelisierung ermöglicht dann den Wundverschluss. Merkmal für diese Phase ist eine feine, blass rosafarbene Haut. Die Exsudation nimmt in diesem Wundstadium ab.



4. Phase: Regeneration

Nach Abschluss der Epithelisierung finden Umbauvorgänge statt mit dem Ziel, das neu gebildete Gewebe zu festigen und den ursprünglichen Gewebeaufbau weitgehend wiederherzustellen. Das Resultat stellt jedoch keinen vollständigen Hautersatz dar, sondern ein dünnes, gefäßarmes Ersatzgewebe, dem wesentliche Epidermisbestandteile (z.B. Talg- bzw. Schweißdrüsen, Pigmentzellen) und wichtige Eigenschaften der Haut (z.B. Neurotisation) fehlen.

EINFLUSSFAKTOREN AUF DIE WUNDHEILUNG

Die Wundheilung ist viel mehr als nur ein „einfaches“ Verschießen des Defekts. Es ist ein komplexer Prozess auf zellulärer und molekularer Ebene, der nur dann gelingt, wenn der Körper alle Komponenten akribisch miteinander koordiniert.

Nicht alle Wunden verheilen schnell und planmäßig.

Als Wundheilungsstörung bezeichnet man einen verzögerten bzw. atypischen Ablauf der Wundheilung. Eine Vielzahl von lokalen und systemischen Faktoren kann Einfluss auf

den individuellen physiologischen Heilungsverlauf nehmen. Wie schnell und wie gut eine Wunde verheilt, wird nicht nur durch die Lage, Tiefe und Fläche der Wunde beeinflusst, sondern ist auch von der **allgemeinen körperlichen Verfassung** des Patienten abhängig. Dazu zählen beispielweise Alter, Ernährungsstatus, Immunstatus, (chronische) Grunderkrankungen (z. B. *Diabetes mellitus*, Durchblutungsstörungen, Anämien, Tumore), postoperative Komplikationen, akute Traumen oder Medikation.

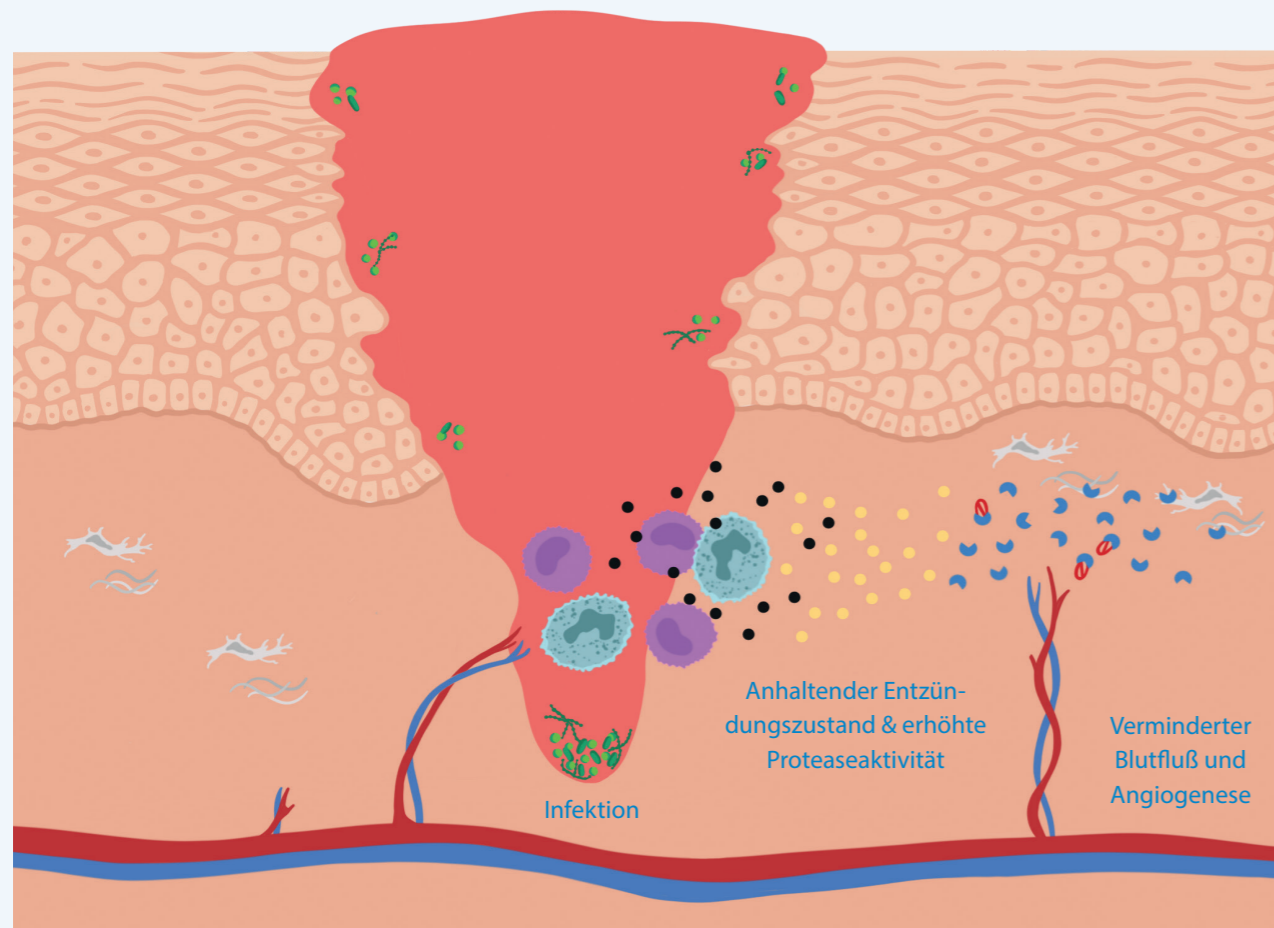











Abb.: Faktoren, die die Epithelisierung beeinträchtigen und den Wundverschluß verzögern.

- | | | |
|--|---|--|
|  Fibroblasten |  Mikroorganismen (Bakterien, Pilze) |  Matrix-Metalloproteasen (MMPs) |
|  neutrophile Granulozyten |  inflammatorische Mediatoren (Cytokine, Chemokine) |  Protease Inhibitoren (TIMPs) |
|  Makrophagen |  Wachstumsfaktoren |  extrazelluläre Matrix (EZM) |

Die **Wundinfektion** gilt als häufigste und folgenschwerste Störung im Heilungsprozess. Sie wird durch verschiedenste Mikroorganismen (meist Bakterien und Pilze, seltener Viren) verursacht, die in die Wunde eindringen, sich dort ungehindert vermehren und schädigende Giftstoffe erzeugen, in Folge umliegendes Gewebe zerstören und zur Bildung von Nekrosen beitragen. Durch die Aktivierung von lokalen Abwehrmechanismen kommt es zu einer zeitlichen Verlängerung der Entzündungsphase und somit zu einer Verzögerung im Wundheilungsverlauf. Je länger eine Wunde besteht, desto höher das Risiko, dass sich die Infektion systemisch ausweitet und schlimmstenfalls zu einer lebensbedrohlichen Sepsis führt.

Zahlreiche wissenschaftliche Studien der letzten Jahre haben darüber hinaus gezeigt, dass diverse Zelltypen und unterschiedliche regulatorische Botenstoffe wie Wachstumsfaktoren, Zytokine und Chemokine aber auch Komponenten der extrazellulären Matrix in den mehrstufigen Wundheilungsprozess involviert sind. Dabei konnten grundlegende Unterschiede im lokalen Mikromilieu von akuten und chronischen Wunden festgestellt und vielversprechende Biomarker für die Beurteilung der Wundheilung auf molekularer Ebene identifiziert werden.

Matrix-Metalloproteasen (MMPs) haben als proteolytische Enzyme eine Schlüsselrolle in jeder einzelnen Phase des Wundheilungsprozesses. Sie steuern Vorgänge wie beispielsweise die Entfernung von beschädigten Fragmenten der extrazellulären Matrix (EZM), die Reinigung der Wunde von Mikroorganismen und koordinieren komplexe Zell-Zell Interaktionen zur Bildung von Granulationsgewebe sowie Zell-Matrix Interaktionen, die zur Einleitung der Epithelisierung und letztendlich zum Wundverschluss führen. Im normalen Verlauf der Wundheilung steigt der MMP-Spiegel in den ersten Tagen schnell an und sinkt innerhalb einer Woche wieder auf einen sehr niedrigen Wert ab. Die MMP-Aktivität wird dabei hauptsächlich über Gewebeinhibitoren von Metalloproteasen (TIMPs) reguliert. In vielen chronischen Wunden oder

akuten Wunden, die eine verzögerte Wundheilung aufweisen, besteht nachweislich ein starkes Ungleichgewicht zwischen MMPs und TIMPs. MMPs erreichen nicht nur einen höheren Wert, sondern bleiben auch über längere Zeiträume bestehen. Das Ergebnis ist ein ungünstiges Wundheilungsmilieu. Ein Übermaß an MMPs führt zu einem Abbau der EZM, zu einer Beschädigung des neugebildeten Gewebes sowie zu einer Beeinträchtigung des Wundbettes. Als Konsequenz ist der Heilungsprozess gestört.

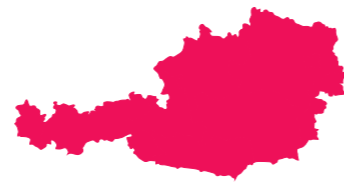Zusätzlich hält durch die fortlaufende Gewebsschädigung die Einwanderung von Entzündungszellen wie **neutrophile Granulozyten und Makrophagen** in das Wundgebiet an. Diese wiederum sezernieren kontinuierlich **proinflammatorische Zytokine**, die unter anderem synergistisch die Produktion von MMPs fördern, während die Synthese von TIMPs reduziert wird. Des Weiteren werden **Wachstumsfaktoren** einschließlich ihrer Rezeptoren an den Zielzellen degradiert, sodass der Wundheilungsprozess nicht ordnungsgemäß fortgesetzt werden kann, weil Mediatoren für die entsprechende Stimulation fehlen. Dadurch wird die Entzündungsreaktion aufrecht erhalten.

Ist der physiologische Ablauf zeitlich gestört und der Körper folglich nicht mehr in der Lage, den Heilungsprozess alleine zu absolvieren, so kommt es zu einer **chronischen Wunde**, die häufig durch eine prolongierte Entzündungsphase charakterisiert ist. Dabei sind neben patientenspezifischen und lokalen Kausalursachen (z. B. Grunderkrankungen, Druckschädigungen, Infektionen) erhöhte Konzentration bestimmter Zytokine bzw. Chemokine sowie Proteasen bereits als relevante Störfaktoren in chronischen Wunden identifiziert.

Des Weiteren sind **Keloide oder hypertrophe Narben** oftmals auf fehlende oder übermäßige Einwirkungen von regulatorischen Botenstoffen zurückzuführen. Aus der Literatur ist bekannt, dass eine kürzere Entzündungsphase einen positiven Einfluss auf das entstehende Narbengewebe hat.

! Die physiologische Wundheilungskaskade kann erst wieder anlaufen, wenn der Teufelskreis der exzessiven Entzündungsreaktion mit der erhöhten Proteaseaktivität durchbrochen wird. Erkenntnisse über den Zustand des Wundmilieus sowie über die Möglichkeiten dessen gezielten Beeinflussung sind für ein erfolgreiches Wundmanagement entscheidend.

04 Wundversorgung in Österreich: Daten, Zahlen, Fakten



CHRONISCHE WUNDEN: EINE WACHSENDE HERAUSFORDERUNG!

Laut der *Initiative Wund?Gesund!* besteht im heimischen Gesundheitssystem ein großer Aufholbedarf im Bereich der Prävention und der Behandlung von chronischen und schlecht heilenden Wunden.³

Rund
250.000

Menschen in Österreich leiden an chronischen Wunden.

Mehr als
68.000

Menschen erkranken jährlich an chronischen Wunden.

Lediglich
15%

der Betroffenen werden mit modernen Wundprodukten behandelt.

Bei über
75%

kommt weiterhin eine traditionelle Wundversorgung zur Anwendung.

Knapp
39 Mio.

Verbandwechsel werden in Österreich pro Jahr vorgenommen.

Fast die Hälfte

aller Betroffenen werden beim Verbandwechsel nicht ausreichend oder gar nicht über den Zustand der Wunde aufgeklärt.

27%

der Patienten sind mit der Informationsleistung ihrer Krankenversicherung in Bezug auf die Wundversorgung nicht zufrieden.

VORTEILE INNOVATIVER WUNDVERSORGUNG

Für Patienten

Einsparung anfallender Zusatzkosten (z. B. für Schmerzmittel und Therapien). Verbesserung der Lebensqualität.

Für die Volkswirtschaft

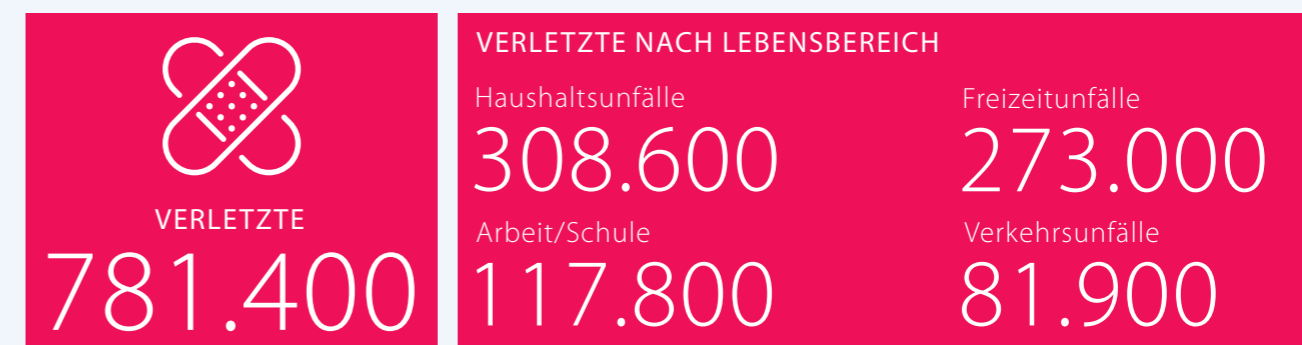Verkürzte Behandlungszeiten führen zur Kosteneinsparung bei Personal und Material.

! Viele Patienten mit chronischen Wunden sind multimorbid und auf fremde Hilfe angewiesen. Daher besteht hier der dringende Bedarf einer ganzheitlichen und interdisziplinären Behandlungsstrategie, um diese Menschen in ihrer Genesung bestmöglich zu unterstützen.

AKUTE WUNDEN

VERKEHRS- UND HAUSHALTSUNFÄLLE

781.400 Menschen verletzten sich der Unfallbilanz des *Kuratoriums für Verkehrssicherheit* zufolge im Jahr 2019 bei Sport-, Haushalts- oder Verkehrsunfällen so schwer, dass sie im Krankenhaus behandelt werden mussten.⁴ Das sind 2.000 Menschen täglich.



POSTOPERATIVE WUNDINFEKTIONEN

Trotz aller Fortschritte in der Chirurgie sind postoperative Wundinfektionen aktuell die häufigsten Gesundheitssystem-assoziierten Infektionen und immer noch ernst zu nehmende Komplikationen mit schwerwiegenden gesundheitlichen und wirtschaftlichen Auswirkungen. Sie sind assoziiert mit längeren postoperativen Krankenhausaufenthalten und zusätzlichen chirurgischen Eingriffen, können intensiveren Pflegeaufwand erfordern und führen zu höherer Mortalität, Behinderungen oder Arbeitsunfähigkeit.

Rund 1,28 Mio. Mal wurde 2018 in Österreich operiert⁵, wobei die Häufigkeit postoperativen Wundinfektionen stark von der Art des Eingriffes abhängig ist. Für das Jahr 2018 lag die Infektionsrate (ausgedrückt durch die kumulative Inzidenz) zwischen 5% bei Operationen am Dickdarm und 0,7% bei Knieprothesen-Operationen.⁶ In Österreich sterben Schätzungen der *Österreichischen Gesellschaft für Krankenhaushygiene* zufolge 5.000 Menschen jährlich an den direkten Folgen von Gesundheitssystem-assoziierten Infektionen.⁷ Das sind zwölfmal so viele Tote wie im Straßenverkehr.

Rund
1,28 Mio.

Mal wurde 2018 in Österreich operiert.

Etwa
5.000

Menschen sterben jährlich an den Folgen von Gesundheitssystem-assoziierten Infektionen.

! Prävention schlägt Infektion! Umfassende Informationen zur Prävention postoperativer Wundinfektionen finden Sie auf www.octenisan.at

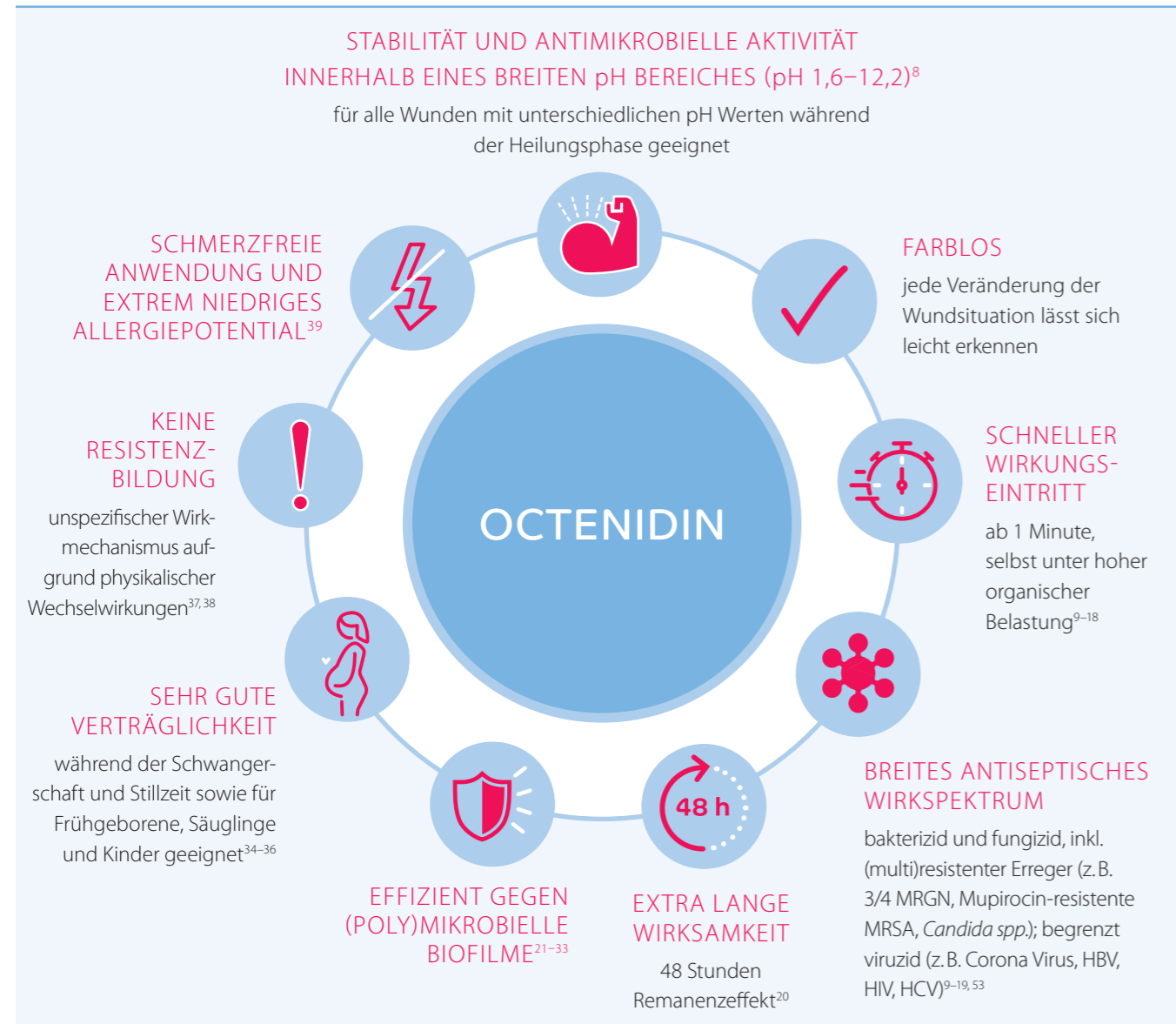
05 Octenidin: Zwischen Tradition und Innovation

Octenidin ist als antimikrobieller Wirkstoff bereits seit mehr als 3 Jahrzehnten erfolgreich im Einsatz und aus den verschiedensten Anwendungsgebieten nicht mehr wegzudenken.

Aufgrund der aktuell zunehmenden Problematik hartnäckiger (multi)resistenter Erreger und der damit einhergehenden limitierten Therapieoptionen ist Octenidin

aufgrund seines breiten Wirkspektrums und hohen Sicherheitsprofils selbst über 30 Jahre nach erstmaliger klinischer Verwendung aktueller denn je.

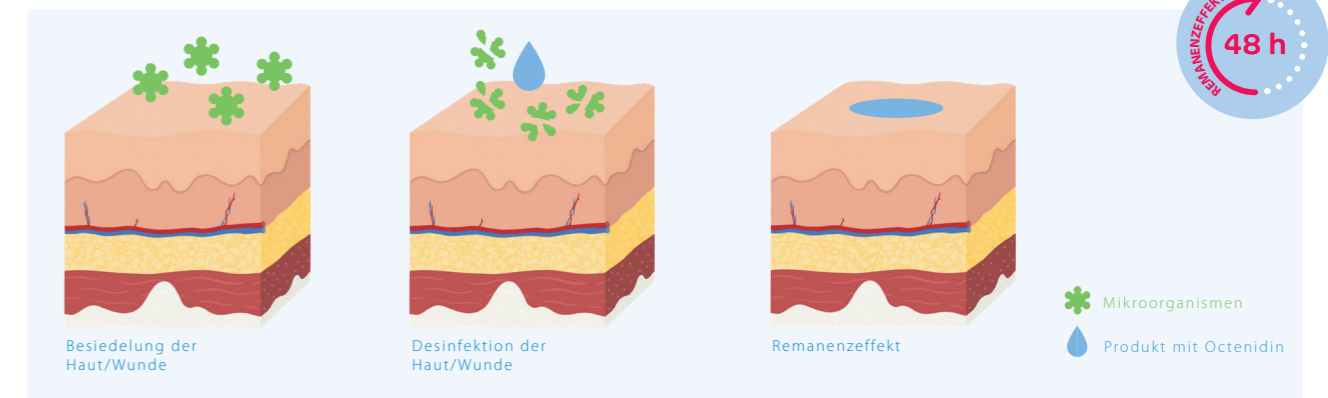
DIE VORTEILE DES WIRKSTOFFES OCTENIDIN



48 STUNDEN REMANENZEFFEKT

Die Remanenzwirkung bezeichnet den antimikrobiellen Effekt eines Wirkstoffes, der nach Applikation noch nachweisbar bleibt und Erreger weiterhin am Wachstum hindert, um Infektionen effektiv zu vermeiden. Vor allem in der Wundversorgung ist eine möglichst lange Remanenzwirkung von großem Vorteil. Nicht nur die bereits in der Wunde befindlichen Keime werden abgetötet, sondern auch neu (von außen) eindringende Mikroorganismen,

einschließlich jene der Hautflora. Octenidin wird nicht resorbiert sondern verbleibt auf den Zellen der Körperoberfläche^{40,41} und kann dort seine breite antimikrobielle Wirksamkeit nachweislich für mindestens 48 Stunden entfalten.²⁰ Dabei ist in der Praxis zu beachten, dass Octenidin-haltige Produkte nach der Anwendung nicht abgespült werden, da sonst die Remanenzwirkung verloren geht.



! Octenidin wird nicht nur zur Behandlung infizierter Wunden eingesetzt, sondern schützt auch die saubere Wunde vor einer möglichen Kontamination und minimiert so das Risiko einer nachfolgenden Infektion.

HOHER BIOKOMPATIBILITÄTSINDEX

Um verschiedene Antiseptika miteinander vergleichen zu können, legten Müller und Kramer 2008 den „Biokompatibilitätsindex“ (BI) als Verhältnis zwischen Wirksamkeit und Gewebeverträglichkeit fest.⁴² Ein Antiseptikum mit hohem BI ist gut wirksam und gleichzeitig gut gewebeverträglich. Ein niedriger BI hingegen sagt aus, dass einer dieser Eigenschaften nicht zufriedenstellend ist: „zwar wirksam,

aber unverträglich“, „gut verträglich, aber wirkungslos“ oder „wirkungslos und unverträglich“. Antiseptika mit einem BI < 1 weisen eine höhere Unverträglichkeit als Wirksamkeit auf und sollten nicht mehr verwendet werden. Octenidin zeigt im direkten Vergleich zu anderen Antiseptika den mitunter höchsten und somit günstigsten BI Wert.

! Trotz seiner schnellen und hohen antimikrobiellen Wirksamkeit ist Octenidin im klinischen Einsatz nachweislich nicht zytotoxisch auf humanem Gewebe und wird mitunter auch als Wirkstoff der Wahl in der Neonatologie empfohlen.⁴³

KOSTENEFFIZIENZ

Bei der Therapie der chronischen Wunde belegte eine Fall-Kontroll-Studie die Überlegenheit des octenilin® Wundgels im direkten Vergleich mit anderen modernen Wundauflagen (z. B. Schaum- bzw. Alginatverband, jeweils mit und ohne

Silber). Hier konnte nicht nur die Therapiedauer wesentlich verkürzt werden, sondern das Octenidin-haltige Hydrogel war auch die kosteneffizienteste Behandlungsmethode bei venösen Beinulcera.⁴⁴

! Nicht zuletzt aufgrund der zunehmend älter werdenden Bevölkerung und der damit rasch steigenden Zahl an Patienten mit chronischen Wunden nehmen ökonomische Analysen zur Optimierung der Wundversorgung einen bedeutenden Stellenwert ein.

VERBESSERTER NARBENQUALITÄT

Ergebnisse aus tierexperimentellen und klinischen Beobachtungen haben gezeigt, dass Octenidin neben seiner hohen antimikrobiellen Wirkung auch einen positiven Einfluss auf die Wundheilung hat.⁴⁴⁻⁴⁸ Gerade hypertrophe Narben und Keloide stellen für Patienten nicht nur ein kosmetisches Problem dar, sondern können auch funktionelle Einschränkungen und Schmerzen bedeuten. Daher ist es zielführend, dieses unerwünschte Narbengewebe möglichst zu vermeiden und bereits während der Wundversorgung auf die entsprechende Therapiewahl zu achten. Der klinische Einsatz diverser Hydrogele, die sogenannte feuchte Wundbehandlung, wird heute als state-of-the-art gesehen, um die Epithelisierung und damit die Wundheilung zu begünstigen.

In einer klinischen Studie konnte in einem intra-individuellen Studiendesign nachgewiesen werden, dass Patienten nach Abdominoplastik wesentlich von dem octenilin® Wundgel profitiert haben, wenn es unmittelbar postoperativ angewendet wurde: Zusätzlich zu einem deutlich reduzierten persönlichen Schmerzempfinden bei Verbandwechsel resultierte die Behandlung mit dem Octenidin-haltigen Hydrogel in signifikant weniger Wundheilungsstörungen, einer verringerten Häufigkeit hypertropher Narben bzw. Keloide, einem niedrigeren transepidermalen Wasserverlust sowie einer höheren Hautelastizität im Vergleich zur konventionellen Wundversorgung.⁴⁹




Abb.: Narben einer 47-jährigen Patientin zwölf Monate nach Abdominoplastik. Die Wundversorgung erfolgte unmittelbar postoperativ mittels octenilin® Wundgel in Kombination mit einem transparenten Folienverband (Bild links) bzw. mittels Omnistrip® mit deutlicher Hypertrophie der Narbe (Bild rechts).

! Eine unmittelbar postoperativ begonnene Wundversorgung mit octenilin® Wundgel und einem Folienverband schafft ein feuchtes Wundmilieu, bewahrt die Wunde vor Infektionen, fördert den natürlichen Heilungsprozess und optimiert das funktionelle und ästhetische Ergebnis der Narbenbildung.

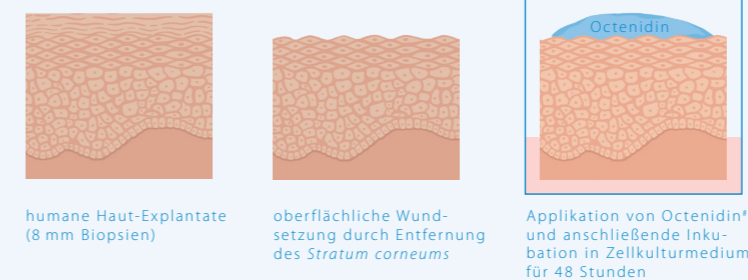
ANTI-INFLAMMATORISCHE UND PROTEASE-HEMMENDE EIGENSCHAFTEN

Zahlreiche rezente Untersuchungen auf molekularer Ebene deuten darauf hin, dass das Ergebnis der Wundheilung unter anderem eng mit diversen Zelltypen und inflammatorischen Botenstoffen (z. B. Zytokine, Chemokine, Komponenten der extrazellulären Matrix) sowie der Aktivität von proteolytischen Enzymen (z. B. Matrix-Metalloproteasen) verknüpft ist. Eine kürzere Entzündungsphase scheint dabei einen positiven Einfluss auf die Dauer des Heilungsverlaufs bzw. auf das entstehende Narbengewebe zu haben.

Genau dieser Effekt wurde für Octenidin kürzlich in standardisierten Wunden auf humanen Haut-Explantaten untersucht: Dabei demonstrierte ein Octenidin-haltiges Hydrogel signi-

fikant anti-inflammatorische und Protease-hemmende Eigenschaften während der Heilungsphase, gekennzeichnet durch eine Inhibition der Interleukine (IL-6, IL-8, IL-10 und IL-33 sowie der Matrix-Metalloproteasen (MMP)1, MMP2, MMP3 und MMP9. Gleichzeitig wurde die Aktivierung und Auswanderung von Langerhans' Zellen in angrenzende Lymphknoten unterdrückt. Die Ergebnisse sind dabei nicht der feuchten Wundbehandlung per se zuzuschreiben: Im direkten Vergleich zum identen Hydrogel ohne Octenidin zeigte nur die Kombination mit Octenidin zusätzliche immunmodulatorische Eigenschaften. Darüber hinaus hielt das octenilin® Wundgel die Morphologie der Haut aufrecht und hatte nachweislich keinen toxischen Effekt auf humane Hautzellen.^{50,51}

Abb.: Versuchsablauf.



* Octenidin-haltiges Hydrogel

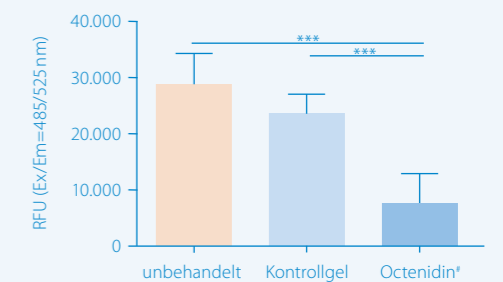


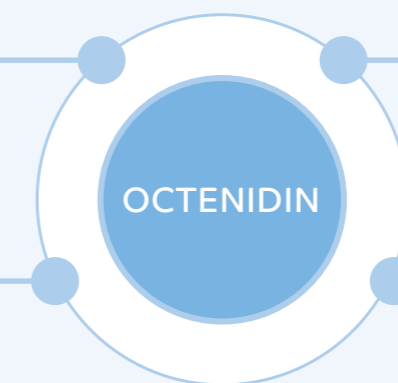
Abb.: Enzymatische Aktivität von MMPs gemessen in Kulturüberständen von mit Octenidin* behandelten, verwundeten Haut-Explantaten im Vergleich zu den Kontrollen (unbehandelt bzw. Kontrollgel), angegeben als relative Fluoreszenzeinheit (RFU). ***p ≤ 0.001

ZYTKIN MODULATION

Reduktion der Konzentration von IL-6, IL-8, IL-33, IL-10

MATRIX-METALLOPROTEASEN

Reduktion der Konzentration von MMP1, MMP2, MMP3, MMP9 sowie der MMP-Aktivität



LANGERHANS' ZELLEN

Bewahrung der Zellmorphologie, keine Reifung und Auswanderung in angrenzende Lymphknoten

ZELLEN DER EPIDERMIS UND DERMIS

Intakte Morphologie und Architektur der Zellschichten, keine Induktion von Apoptose

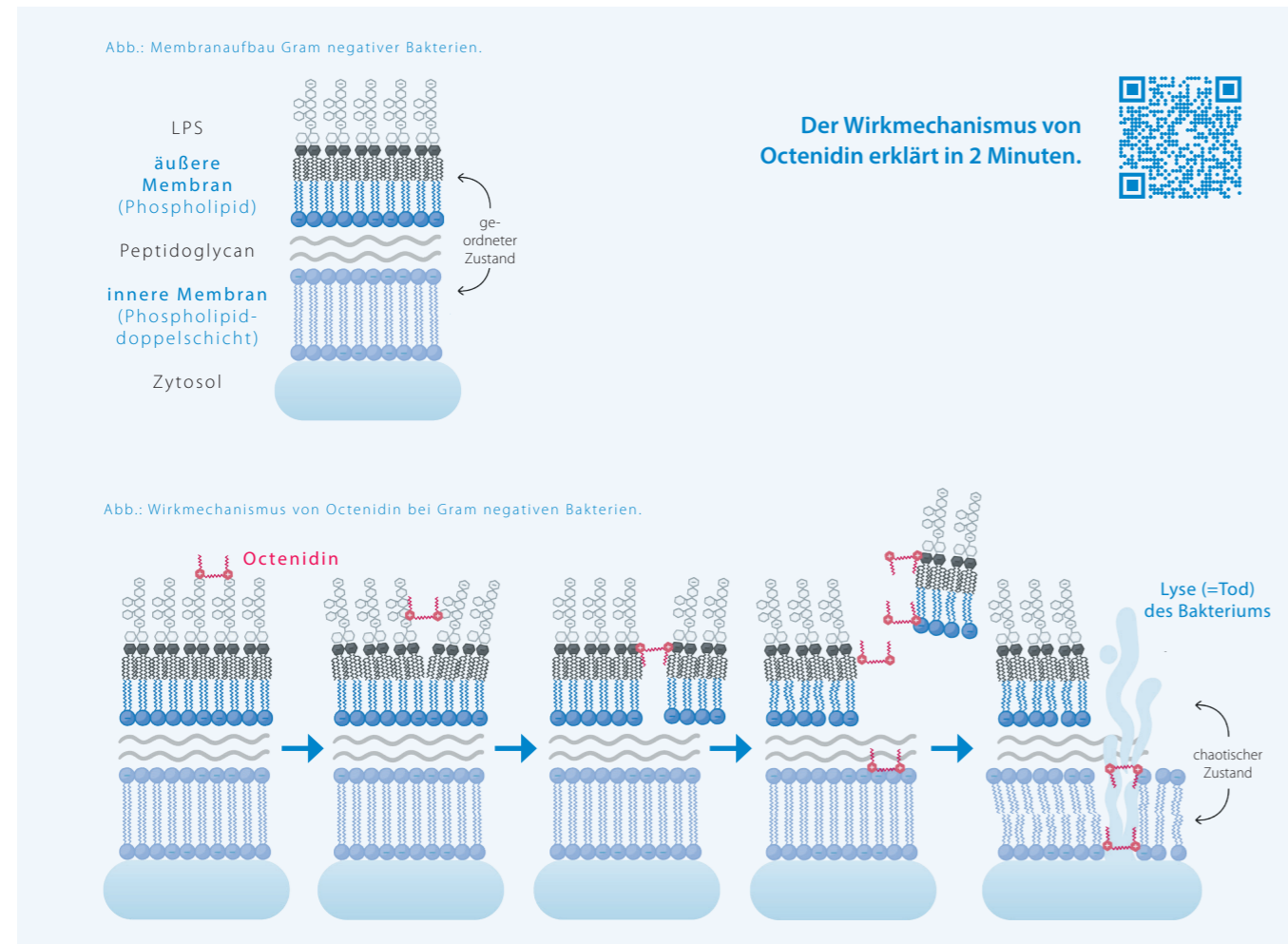
! Die Anwendung eines Octenidin-haltigen Hydrogels hält die Entzündungsreaktion in der Wunde niedrig und löst eine Reihe immunmodulatorischer Ereignisse aus, die den Heilungsverlauf von der inflammatorischen in die proliferative Phase weiterführen können.

UNSPECIFISCHER WIRKMECHANISMUS

Trotz seiner langen Erfolgsgeschichte wurden erst kürzlich durch komplexe biophysikalische Untersuchungen grundlegende Erkenntnisse zum detaillierten Wirkmechanismus von Octenidin bei Gram negativen und Gram positiven Bakterien auf zellulärer und molekularer Ebene publiziert.^{37,38}

Aufgrund von elektrostatischen Wechselwirkungen lagert sich Octenidin augenblicklich an die äußere Membran von Gram negativen Bakterien an und durchdringt die Lipopolysaccharid (LPS) Schicht. Durch hydrophobe Wechselwirkungen drängen sich umgehend die Kohlenwasserstoff-

Ketten von Octenidin zwischen die bakteriellen Lipide, induzieren dadurch eine erhebliche Unordnung aufgrund hydrophober Fehlpaarungen und brechen so die Struktur der Membran auf. Infolge können weitere Octenidin Moleküle von außen zur inneren Membran vordringen und diese in analoger Weise in einen chaotischen Zustand versetzen. Innerhalb kürzester Zeit wird das Bakterium lysiert. Der Membranaufbau Gram positiver Bakterien ist zwar unterschiedlich, die Wirkungsweise von Octenidin jedoch ident. Das Molekül durchdringt die Zellwand und destabilisiert durch physikalische Wechselwirkungen die zytoplasmatische Membran.



! Octenidin wirkt schnell und effektiv. Aufgrund des unspezifischen Wirkmechanismus – basierend auf rein physikalischen Wechselwirkungen – ist eine Resistenzentwicklung sehr unwahrscheinlich!

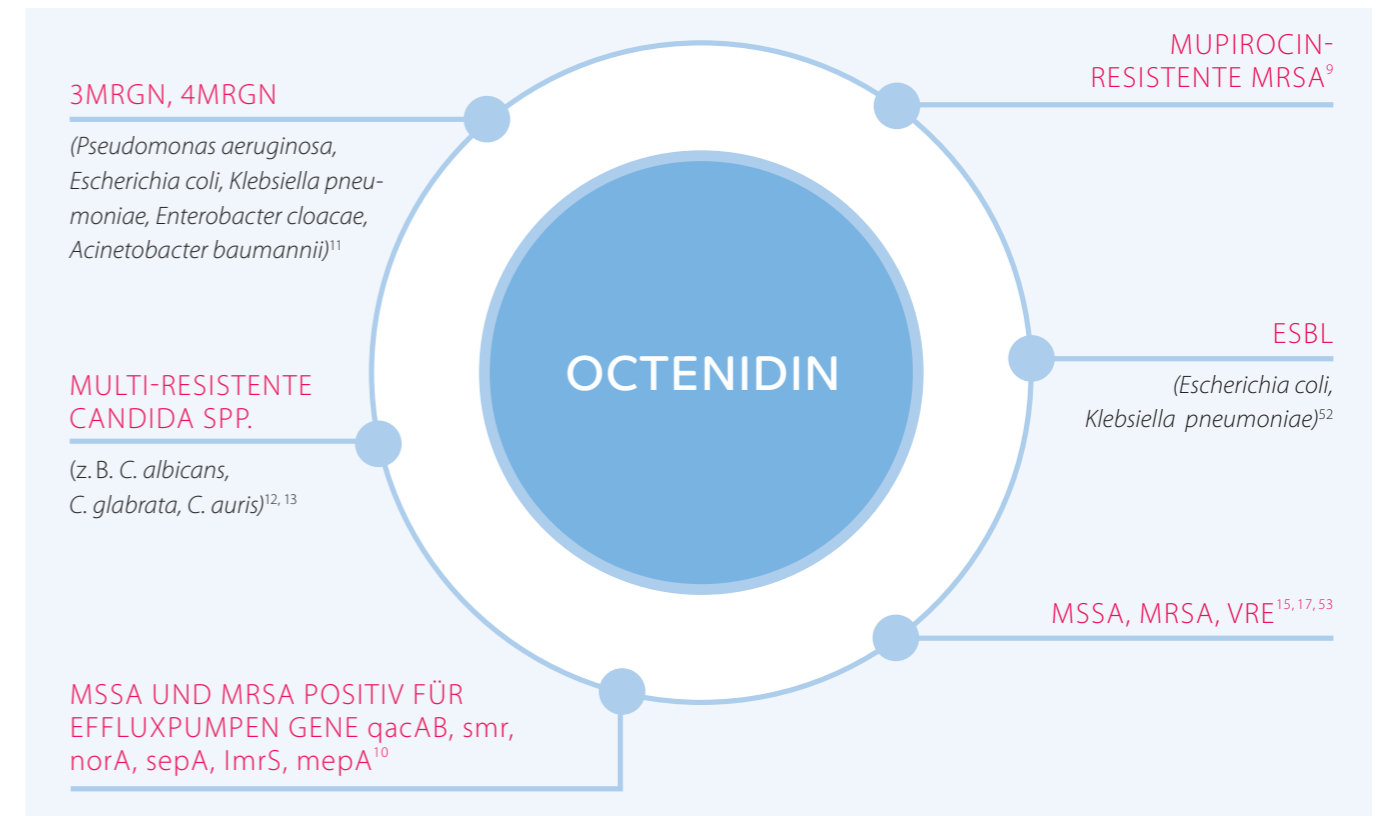
SCHNELLE UND STARKE WIRKSAMKEIT GEGEN PROBLEMEKEME

Aufgrund der zunehmenden globalen Problematik (multi-)resistenter Erreger und der damit einhergehenden limitierten Therapieoptionen nehmen Antiseptika wie Octenidin mit alternativen Wirkprinzipien in der lokalen Wundversorgung einen bedeutenden Stellenwert ein.

Prinzipiell birgt jede offene Wunde das Risiko einer Infektion. Während *Staphylococcus aureus* als einer der wichtigsten Verursacher von postoperativen Wundinfektionen gilt, findet sich in akuten und chronischen Wunden ein deutlich differenzierteres Erregerspektrum. Neben Bakterien können potentiell gefährliche Infektionen jedoch auch von Pilzen ausgehen. In den letzten Jahren finden sich vermehrt Publikationen zu verschiedenen Hefepilzen, Schimmelpilzen sowie Dermatophyten, die aus schlecht heilenden Wunden isoliert wurden. Aufgrund des traditionellen Fokus auf bakterielle Spezies sowie

der komplizierteren Labordiagnostik bleiben Pilzinfektionen jedoch oftmals unerkannt. Ihre Rolle als ursächliche Erreger ernstzunehmender Infektionen wird damit deutlich unterschätzt. Insbesondere bei schwer verbrannten Patienten hat die Inzidenz von Wundinfektionen mit verschiedensten *Candida* Spezies in den letzten Jahrzehnten deutlich zugenommen. Sie erreicht Berichten zufolge weltweit Werte von bis zu 40%, und führt damit zu neuen Herausforderungen bei diagnostischen und therapeutischen Ansätzen.

Die breite und vergleichsweise schnelle Wirksamkeit von Octenidin gegenüber Bakterien und Pilzen, inklusive (multi-)resistenter klinischer Isolate, ist in zahlreichen Untersuchungen umfangreich belegt. Dabei ist die Effektivität von Octenidin stets auch unter hoher organischer Belastung (z.B. Blut, Eiweiß, Muzin, humane Wundexsudate) gewährleistet.⁹⁻¹⁸



! Es ist besonders wichtig, den Verlauf der Wundheilung stets unter Kontrolle zu behalten. Sowohl akute als auch chronische Wunden bergen immer ein Risiko einer Infektion, die den Heilungsprozess verlängert. Die Folgen sind eine deutlich verringerte Lebensqualität des Patienten und ein erhöhter Pflegeaufwand.

HOHE EFFIZIENZ GEGEN (POLY)MIKROBIELLE BIOFILME

Mikroorganismen in der Wunde führen aber nicht immer zwingend zu einer Infektion. Verschiedene Arten von Bakterien und/oder Pilze können sich auch innerhalb kurzer Zeit mit einer gemeinsamen, schleimartigen Matrix aus Biopolymeren umhüllen und so zu einem (poly)mikrobiellen Biofilm vereinen.

Die Ausbildung eines Biofilms bietet den beteiligten Mikroorganismen zahlreiche Vorteile: In der gemeinsamen Schicht sind sie **äußerst widerstandsfähig gegenüber Therapeutika**, können untereinander (Resistenz)Gene austauschen und Beziehungen zum wechselseitigen Nutzen miteinander eingehen. Für die davon betroffenen Patienten dagegen ist die Entstehung eines Biofilms in der Wunde weniger positiv. Biofilme bedeuten für das körpereigene Immunsystem eine große Herausforderung, insbesondere bei bestehenden Grunderkrankungen. Die physiologische Wundheilung ist in Folge verzögert und dadurch können sich chronische Wundverläufe manifestieren.

Der Nachweis bzw. die Diagnose eines Biofilms gestalten sich in der Praxis oft schwierig: Unterschiedliche Studien-

daten lassen darauf schließen, dass Biofilme selbst in akuten Wunden aber zu einem höheren Prozentsatz besonders in chronischen Wunden zu finden sind. Da sich Mikroorganismen in Biofilmen der Wirksamkeit von antimikrobiellen Substanzen entziehen können, ist bei der Versorgung infizierter Wunden sowohl das richtige Vorgehen als auch ein fundiertes Wissen über die Anwendung der eingesetzten Produkte und deren Wirkungsweise gefragt, um bestehende Biofilme zuverlässig und nachhaltig zu bekämpfen.

Dazu gehört zunächst eine sorgfältige Wundreinigung, bei der auch schon antimikrobielle Wirkstoffe zum Einsatz kommen können, und ein Debridement, bei dem Beläge, nekrotisches Gewebe und ein Großteil des Biofilms effizient und möglichst schmerzfrei entfernt werden. Um den Heilungsprozess weiter optimal zu unterstützen, sollte vor dem Anlegen eines Verbandes auch idealerweise ein Wirkstoff mit einem breitem antimikrobiellen Spektrum zum Einsatz kommen, der sowohl Mikroorganismen in verbliebenen Restbeständen als auch im reifen Biofilm abtöten kann.

! Octenidin ist in der Lage, (poly)mikrobielle Biofilme zu durchdringen und die betreffenden Keime effizient zu beseitigen. Diese Eigenschaft konnte sowohl in zahlreichen *in vitro* Modellen als auch in der klinischen Praxis belegt werden.²¹⁻³³

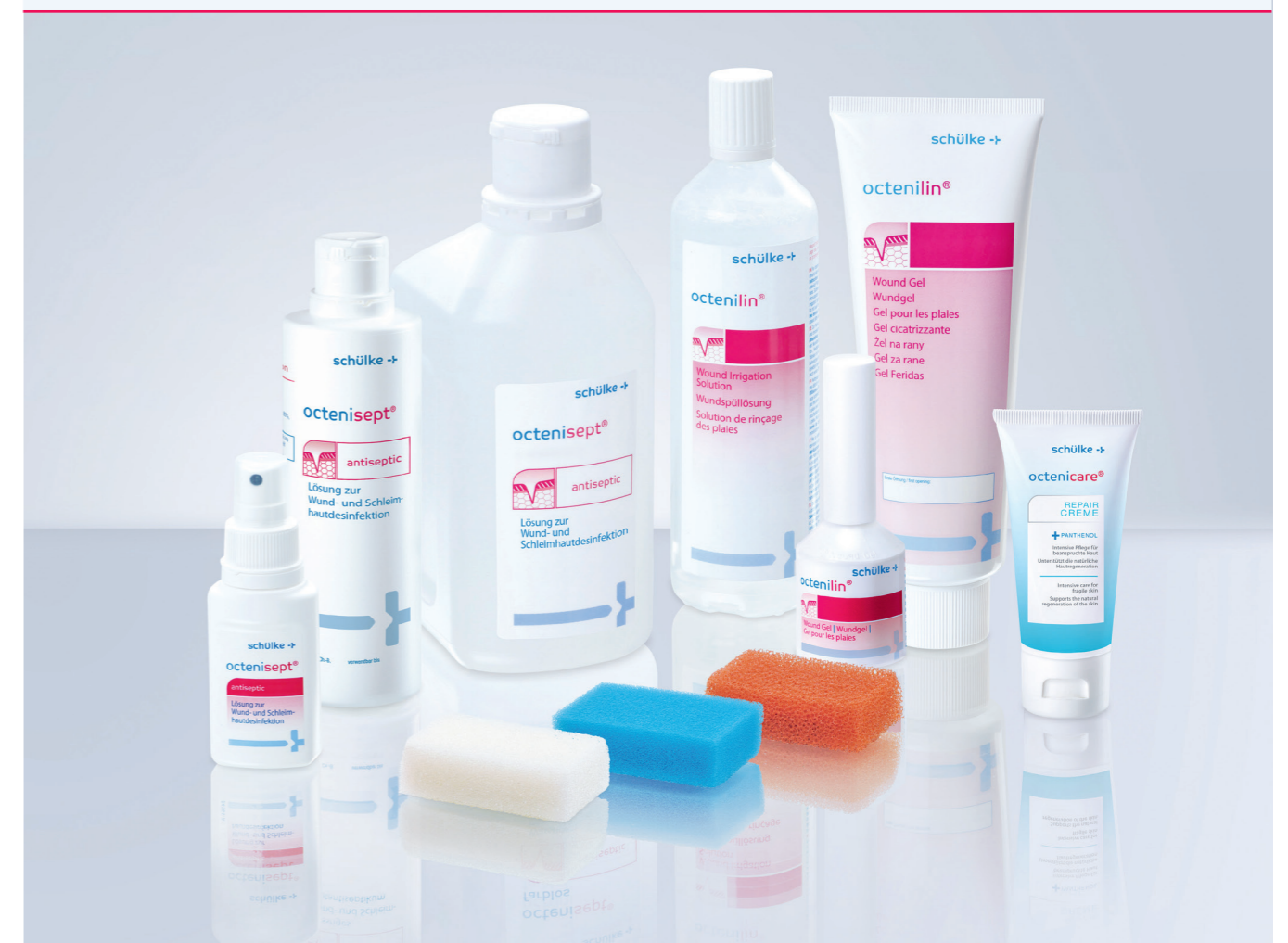06 Antiseptik mit Octenidin: Für eine erfolgreiche Wundbehandlung

Jede offene Wunde birgt das Risiko einer Infektion. Daher sind sowohl die richtige Erstversorgung als auch die weiterführende Behandlung entscheidend für den Heilungserfolg.

Nicht immer findet sich Zeit für ausführliche Wundabstriche, um den mikrobiologischen Status zu bestimmen. Auf der anderen Seite entstehen aber auch immer wieder Infektionen, obgleich ein vorheriger Wundabstrich unau-

fällig war. Darüber hinaus gewinnt die Prävention von Wundinfektionen nicht zuletzt aufgrund der zunehmenden Resistenzentwicklung der beteiligten Erreger immer mehr an Bedeutung.

! Prinzipiell kann jede infektionsgefährdete Wunde mit Octenidin versorgt werden, um Wundinfektionen zu vermeiden. Octenidin-basierte Produkte sind farblos und daher kann jede Veränderung der Wundsituation leicht erkannt und dokumentiert werden.



MIT DER OPTIMALEN VERSORGUNG ZUR WUNDHEILUNG

Mit dem umfassenden Sortiment von schülke zur Wundversorgung können alle Wundsituationen einfach und indikationsgerecht behandelt und der natürliche Heilungsprozess individuell und phasengerecht unterstützt werden.

octenisept® Wund- und Schleimhautantiseptikum



IHRE VORTEILE

- breites antiseptisches Wirkungsspektrum
- schneller Wirkungseintritt ab 1 Minute
- gute Haut- und Schleimhautverträglichkeit
- auch für Säuglinge & Frühgeborene
- Anwendung während der Schwangerschaft möglich
- schmerzfrei und farblos
- unterstützt die Wundreinigung
- gebrauchsfertig (nicht zur Verdünnung geeignet)
- 3 Jahre nach Anbruch haltbar (jedoch nicht über das Verfallsdatum hinaus anwenden)

ANWENDUNG

Wundbehandlung:

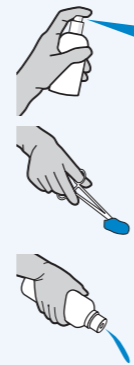
Antiseptische Behandlung von akuten, chronischen und chirurgischen Wunden sowie Verbrennungswunden.

Schleimhautantiseptik:

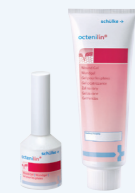Vor diagnostischen und operativen Eingriffen im Ano- und Uro-Genitalbereich (z. B. vor dem Einsetzen von Spiralen, vor prä-, intra- und postnatalen Manipulationen oder vor dem Veröden von Hämorrhoiden) und im Oralbereich (z. B. vor Zahnextraktionen oder Kürettagen).

Vor dem Legen transurethraler Einmal- und Dauerkatheter.

Zur präoperativen Hautantiseptik im schleimhautnahen Bereich (z. B. vor Sectio).



octenilin® Wundgel



erstattungsfähig

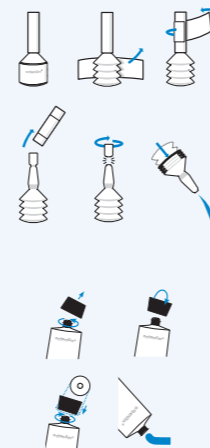
IHRE VORTEILE

- hält die Wunde feucht und unterstützt den natürlichen Heilungsprozess
- verhindert Bakterienwachstum im Gel und Wundverband
- schmerzfrei, farblos und geruchsabsorbierend
- für eine langfristige und großflächige Anwendung geeignet
- steril
- 6 Wochen nach Anbruch haltbar (20 ml Faltenbalg)
- 8 Wochen nach Anbruch haltbar (250 ml Tube)

ANWENDUNG

Zur **Befeuchtung und Reinigung** von akuten und chronischen Wunden (z. B. zum Lösen hartnäckiger Wundbeläge) sowie zur Versorgung von Verbrennungswunden.

Verbessert die Narbenqualität bei Applikation auf die chirurgische Wunde unmittelbar nach Wundverschluss.



octenilin® Wundspüllösung



erstattungsfähig

IHRE VORTEILE

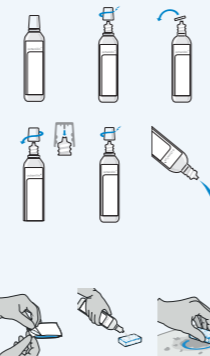
- hervorragende Reinigungsleistung
- besonders gewebeverträglich
- für alle Wundsituationen einsetzbar
- schnelle Beseitigung von unangenehmen Wundgeruch
- schmerzfrei, farblos
- für den wiederholten und langfristigen Gebrauch
- zum kombinierten Einsatz in der Unterdrucktherapie (V.A.C.Ult™, KCI)
- in Kombination mit dem schülke wound pad können Wunden gereinigt werden
- steril, 8 Wochen nach Anbruch haltbar

ANWENDUNG

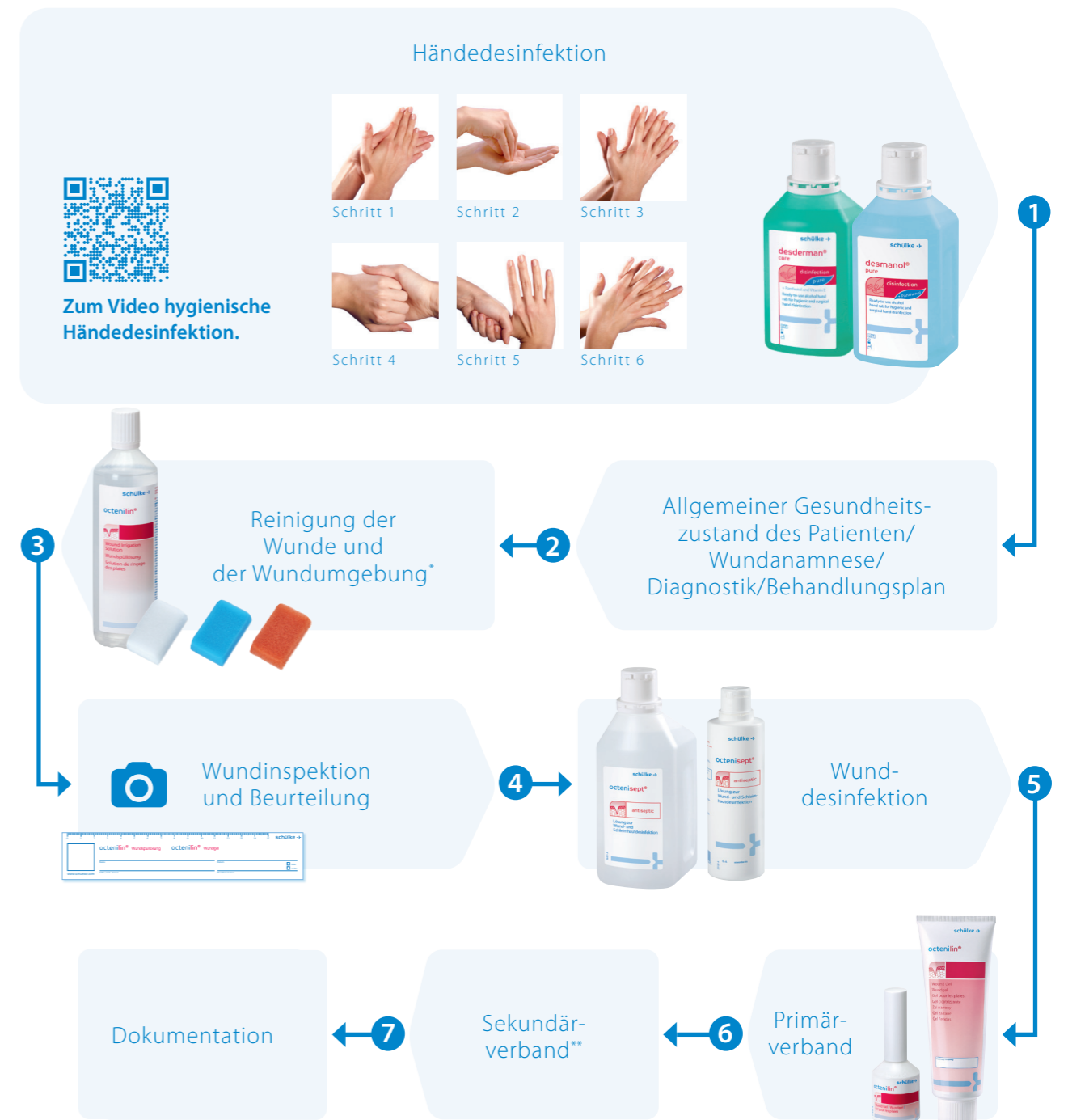Schnelle und effektive Wundreinigung, z. B. zur Entfernung von Wundbelägen, nekrotischem Gewebe, Biofilm und Fibrinbelägen. Auch für schwer zugängliche Wundoberflächen geeignet.

Zum **Befeuchten der Wunde** sowie für die sanfte Entfernung von schwer lösbaren, verkrusteten Verbänden bzw. Wundauflagen.

In Kombination mit dem schülke wound pad zum schmerzfreien Abtragen von Fibrin und Debris sowie zur Anregung der lokalen Durchblutung des Wundgebiets.



DER RICHTIGE ABLAUF



* Gegebenenfalls Wundabstrich oder Gewebeprobe (in diesem Falle sollte die Wundreinigung mit Ringerlösung o. ä. durchgeführt werden).

** Der Sekundärverband richtet sich immer nach Art und Zustand der Wunde. Abgesehen von PVP-Jod beschichteten Verbandstoffen können Octenidin-haltige Produkte mit allen herkömmlichen Wundaufgaben kombiniert werden. Bei Verwendung von Fettgazen und octenilin® Wundgel ist der Verband täglich zu wechseln und die Wunde zu reinigen. Das octenilin® Wundgel verbleibt bis zum nächsten Verbandwechsel auf der Wunde. Die Häufigkeit des Verbandwechsels hängt von der Beschaffenheit der Wunde und der Menge an Exsudat ab und ist der jeweiligen Wundsituation anzupassen, sollte jedoch nach max. 3 Tagen erfolgen. Die Kombination mit weiteren antimikrobiellen Wirkstoffen bringt keinen zusätzlichen klinischen Vorteil.

07 Schutz und Pflege für gereizte Haut: octenicare® repair creme

Der enthaltene Wirkkomplex aus Panthenol, Bisabolol und Octenidin unterstützt die Widerstandsfähigkeit der Haut und hilft gleichzeitig, Infektionen zu verhindern und unangenehme Gerüche zu reduzieren.

Die menschliche Haut kann unterschiedlichen, teils starken Beanspruchungen ausgesetzt sein, welche die Integrität der Epidermis herabsetzen. Essentielle Schutzfunktionen können dann nicht mehr ausreichend ausgeübt werden und das Risiko der Entstehung von Hautirritationen, Wunden und Infektionen wird in Folge deutlich erhöht.

Die Octenidin-Range ist kürzlich um ein weiteres Produkt vervollständigt worden: die octenicare® repair creme, welche durch eine innovative Formulierung die natürliche Barriere der Haut stärkt. Die Creme bildet einen dünnen Fettfilm, der den Patienten vor äußeren Einflüssen und Feuchtigkeit (wie z.B. Wundexsudat, Urin, Schweiß) schützt.

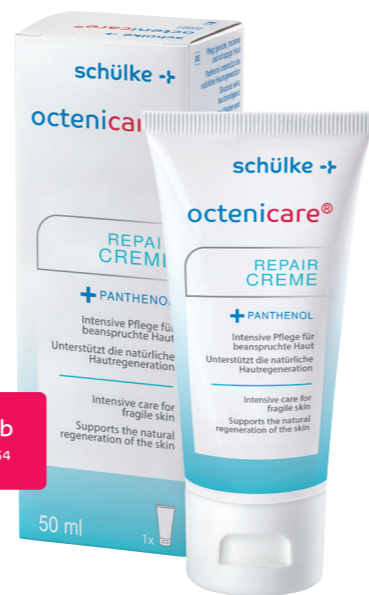Durch den Verzicht auf Duftstoffe und Farbstoffe ist die octenicare® repair creme auch für empfindliche Haut gut verträglich.

Nicht nur präventiv ist es wichtig, die Integrität der Haut zu stärken. **Nach Wundverschluss profitiert die neugebildete Epidermis ebenfalls von einer besonderen Pflege.** Die octenicare® repair creme kann zur Nachsorge unterschiedlichster Wunden (z. B. Schürf- und Schnittwunden, Verbrennungen) verwendet werden, um die Regeneration der Haut zu fördern.

Durch **erhöhte Belastung der Haut im beruflichen Alltag** besteht ebenfalls ein Risiko, eine Kontaktdermatitis zu entwickeln. Häufiges Händewaschen mit Seife und Wasser, die Verwendung minderwertiger Desinfektionsmittel sowie der vermehrte Gebrauch von persönlicher Schutzausrüstung (z. B. Handschuhe, Gesichtsmasken) ist sehr belastend für die Haut und macht sie trocken, rissig und schuppig. Die octenicare® repair creme kann gereizten Hautstellen Feuchtigkeit spenden, sie beruhigen und die natürliche Schutzfunktion wiederherstellen.

- + PANTHENOL**
begünstigt die Hautregeneration, sorgt für Geschmeidigkeit & Elastizität
- + BISABOLOL**
wirkt hautberuhigend
- + OCTENIDIN**
hemmt geruchsbildende Keime

Von Dermatologen an Kindern ab 6 Monaten erfolgreich getestet^{5,4}



! Eine intakte Haut ist die erste Verteidigungslinie gegen Infektionen!

08 schülke: Wundversorgung aus einer Hand

Abgestimmt auf die jeweilige Wundheilungsphase sind Octenidin-haltige Produkte zur Reinigung, Desinfektion, Förderung der Wundheilung bzw. Unterstützung der Regeneration verfügbar.

WUNDHEILUNGSPHASE	MASSNAHME	PRODUKT
1. Phase: Exsudation bzw. Inflammation 	Reinigung Antiseptik	octenilin® Wundspüllösung schülke wound pad octenisept® 
2. Phase: Proliferation bzw. Granulation 	Reinigung Befeuchtung	octenilin® Wundspüllösung octenilin® Wundgel 
3. Phase: Epithelisierung 	Förderung der Wundheilung	octenilin® Wundgel 
4. Phase: Regeneration, Prophylaxe und Hautpflege 	Schutz und Pflege	octenicare® repair creme 

! Octenidin-basierte Produkte haben einen besonderen Vorteil: Durch den Einsatz desselben Inhaltsstoffes sind sie ideal kombinierbar. Unerwünschte Wechselwirkungen der Produkte sind damit ausgeschlossen.

09 Aus der Praxis: Fallbeispiele

Fall 1 | Chronische Wundheilungsstörung – *Ulcus cruris*

Patient

70 Jahre, weiblich

Klinisches Bild

Ulcus cruris venosum am rechten Außenknöchel

Anamnese

- chronisch venöse Insuffizienz
- Kompression mit Kompressionsstrumpf
- Wunde bestand bei Aufnahme bereits seit einem Jahr und wurde bislang mit Schaumstoff verbunden

Produkte

Wundreinigung mit **octenilin® Wundspüllösung** und Therapie mit **octenilin® Wundgel**

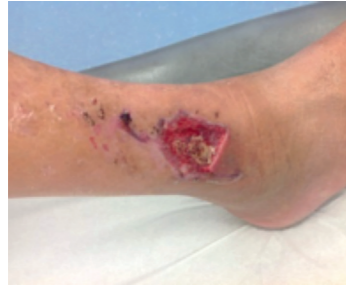Therapiedauer unter Octenidin

42 Tage

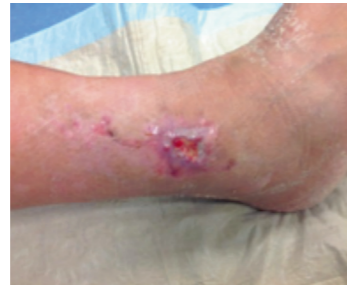Eingesetzte Wundauflagen

Distanzgitter, Vlieskomresse

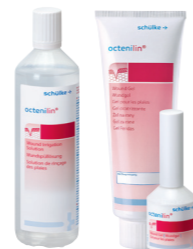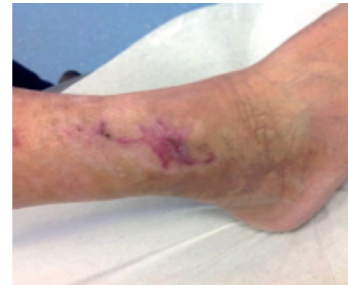Tag 1



Tag 34



Tag 42



Quelle: Assadian et al., Journal of Wound Care 25(3), S1-S28, 2016

Fall 2 | Chronische Wundheilungsstörung – Dekubital ulcus

Patient

85 Jahre, weiblich

Klinisches Bild

Sakraldekubitus Kategorie 4, nekrotisches Gewebe

Produkte

Mit **octenilin® Wundspüllösung** getränkte Gaze, Verbandwechsel 3x täglich für 244 Tage

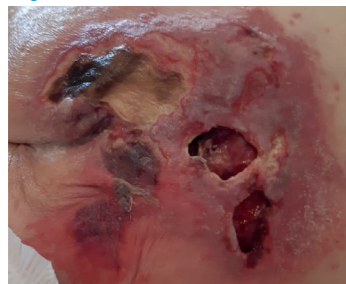
Therapiedauer unter Octenidin

244 Tage

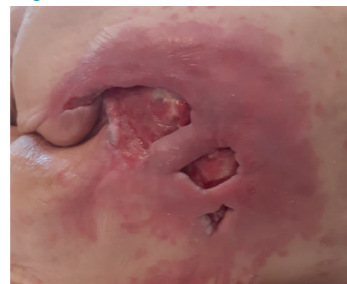Eingesetzte Wundauflage

Gaze

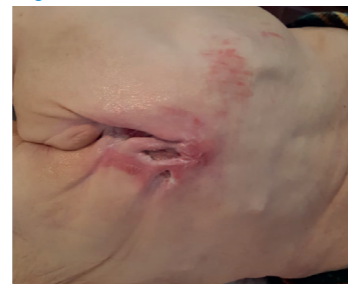Tag 1



Tag 48



Tag 244



Fall 3 | Chronische Wundheilungsstörung und postoperative Wundversorgung

Patient

78 Jahre, männlich

Klinisches Bild

Diabetisches Fuß-Syndrom (links)

Anamnese

- Diabetes mellitus Typ 2
- bei Aufnahme diabetisches Gangrän und Osteolyse an der 2. Zehe
- Infektion und Nekrosen an der Großzehe
- anschließende Amputation der 2. Zehe und chirurgisches Debridement der Großzehe

Produkt

- **octenilin® Wundgel**, Verbandwechsel alle 2-3 Tage
- keine antibiotische Therapie!

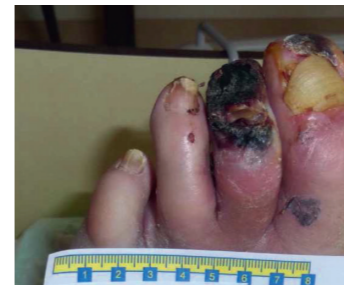Therapiedauer unter Octenidin

21 Tage

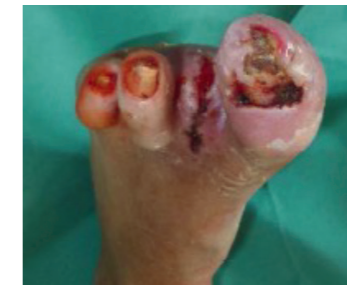Eingesetzte Wundauflagen

Schaumstoff, Komresse, Hydrofibr

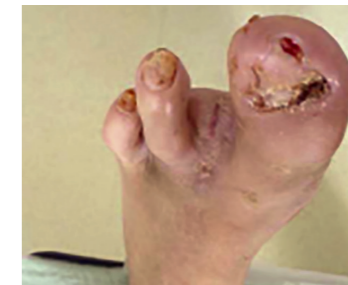vor Amputation



Tag 1



Tag 21



Quelle: Assadian et al., Journal of Wound Care 25(3), S1-S28, 2016



Wundmanagement im palliativen Setting

Nicht die schnelle und ästhetisch ansprechende Abheilung einer Wunde, sondern eine Reduktion und Kontrolle der Symptome und Schmerzen ist im Bereich der palliativen Wundversorgung das oberste Ziel, um die Lebensqualität und die soziale Integration der betroffenen Menschen zu erhalten oder zu verbessern.

Neben chronischen Wunden bedeuten dabei besonders **exulzierende Tumorzellen** für betroffene Patienten eine enorme physische und psychische Belastung. Octenidin-basierte Produkte können hierbei als lokale Maßnahme nachweislich nicht nur einen wichtigen Beitrag in der Verbesserung der klinischen Zustands der Wunde leisten, sondern wirken sich auch positiv auf das allgemeine Wohlbefinden der Patienten aus.^{55, 56}

Fall 4 | Postoperative Wundheilungsstörung

Patient

57 Jahre, männlich

Klinisches Bild

Postoperative Wundheilungsstörung einer Venenentnahmestelle am linken Unterarm (Bypass Operation)

Anamnese

- Diabetes mellitus Typ 2, starkes Übergewicht
- initiale Versorgung mit PVP-Iod Spray und trockenem Verband
- bis Tag 15: systemische antibiotische Therapie
- am Tag 16: starke Rötung und Dehiszenz
- ab Tag 35: Therapie mit silberhaltiger Hydrofaser
- ab Tag 39: Behandlung mit medizinischem Honig und silberhaltigem Schaumverband

Produkte

- Tag 41: Therapie mit **octenilin® Wundgel** und Mepilex®AG
- Tag 49: verringerte Dehiszenz und Rötung; Wundversorgung weiterhin mit **octenilin® Wundgel**

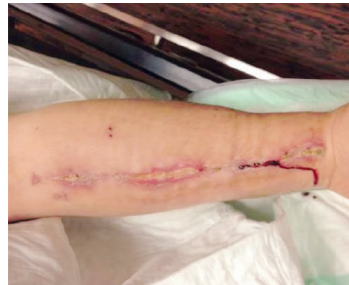Therapiedauer unter Octenidin

22 Tage

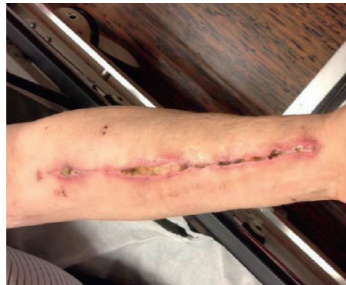Eingesetzte Wundauflagen

Kompresse, Folie zur Verbandfixierung, silberhaltiger Schaumverband, silberhaltige Hydrofaser

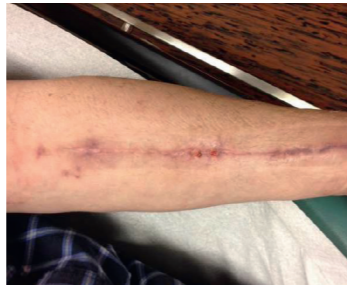Tag 16



Tag 35



Tag 62



Quelle: Assadian et al., Journal of Wound Care 25(3), S1-S28, 2016

Fall 5 | Postoperative Wundheilungsstörung

Patient

23 Jahre, männlich

Klinisches Bild

Postoperative Wundheilungsstörung einer *Sinus pilonidalis*

Anamnese

Steißbeinfistel exzidiert und primär verschlossen vor 3 Jahren

Produkte

- tägliche Wundreinigung mit **octenilin® Wundspüllösung**
- ab Tag 21: 2-3x täglich **octenisept®** für 28 Tage

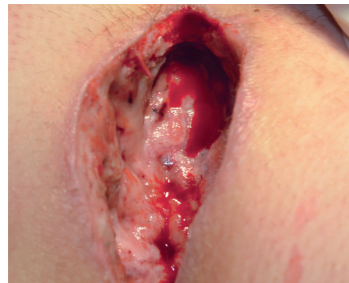Therapiedauer unter Octenidin

49 Tage

Eingesetzte Wundauflagen

Hämostyptikum, Verbandabschluss mit einer Saugkomresse

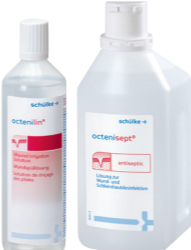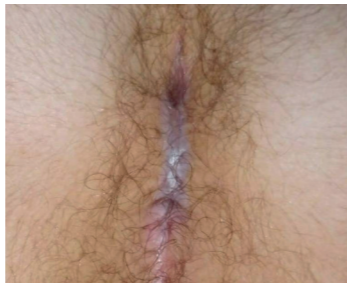
Tag 4



Tag 24



Tag 90



Fall 6 | Postoperative Wundheilungsstörung

Patient

72 Jahre, weiblich

Klinisches Bild

Postoperative Wundheilungsstörung nach Implantation einer Knie-Endoprothese

Anamnese

- oberflächliche Infektion mit Dehiszenz der Wundnaht
- die Wunde wurde teilweise eröffnet, Hämatom Entleerung, Anzeichen einer Infektion
- ab Tag 6: biologisches Debridement (2 Biobags mit je 100 Larven)

Produkt

ab Tag 10: Behandlung mit **octenisept®** für 25 Tage

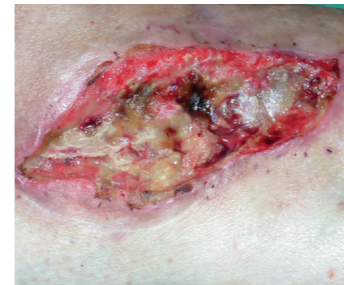Therapiedauer unter Octenidin

25 Tage

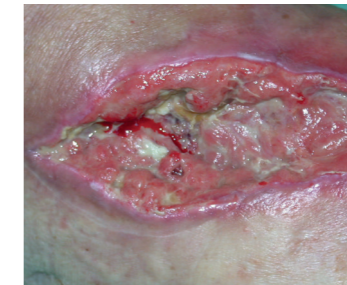Eingesetzte Wundauflage

Superabsorbierender Schaumverband

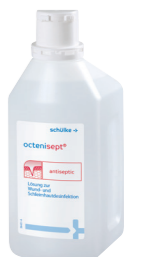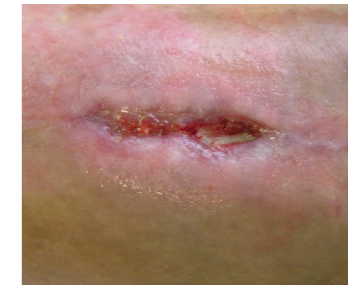
Tag 6



Tag 10



Tag 56



Fall 7 | Postoperative Wundheilungsstörung

Patient

68 Jahre, männlich

Klinisches Bild

Postoperative Wundheilungsstörung nach Plattenosteosynthese am rechten Außenknöchel

Anamnese

Hirninfrakt

Produkte

- Debridement und anschließende Behandlung der Wunde mit **octenisept®**
- orale Antibiose und konsequente Hochlagerung der Extremität
- Exsudatmanagement mit antimikrobieller Wundauflage

- ab Tag 43: Wundspülung mit Ringerlösung und Exsudatmanagement mit einem hochabsorbierenden Schaumverband

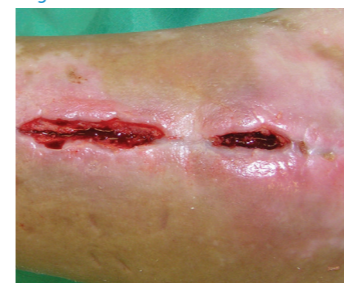Therapiedauer unter Octenidin

43 Tage

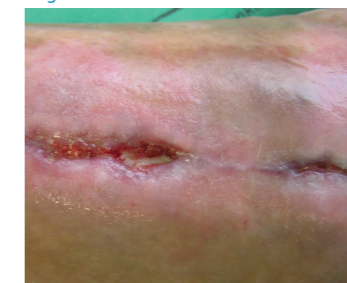Eingesetzte Wundauflage

Hochabsorbierender Schaumverband

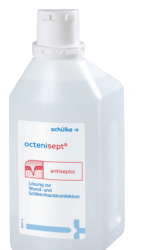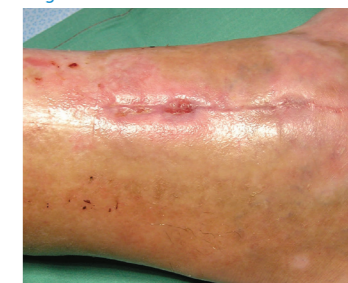Tag 1



Tag 43



Tag 54



Fall 8 | Postoperative Wundversorgung

Patient

37 Jahre, weiblich

Klinisches Bild

Postoperative Wundversorgung nach Abdominoplastik

Anamnese

Entfernung einer *cutis laxa abdominis* nach massiver Gewichtsreduktion

Produkt

octenilin® Wundgel direkt postoperativ, Verbandwechsel alle 2–3 Tage

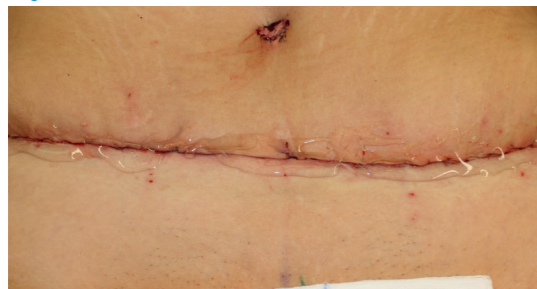
Therapiedauer unter Octenidin

14 Tage

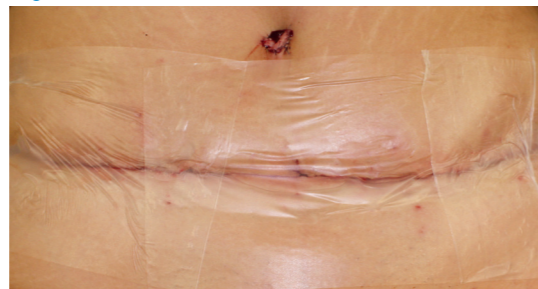
Eingesetzte Wundauflage

Folienverband

Tag 1



Tag 1



© Priv.-Doz. Dr. J. Matiassek (www.drmatiassek.at)

Fall 9 | Postoperative Wundversorgung nach Amputation

Patient

71 Jahre, weiblich

Klinisches Bild

Diabetisches Fuß-Syndrom

Anamnese

- Diabetes mellitus Typ 2
- Atherosklerose
- endovaskuläre Angioplastie/diabetisches Gangrän and der 1. bis 4. Zehe links, Amputation der betroffenen Zehen

Produkte

octenisept®, Verbandwechsel alle 2–3 Tage

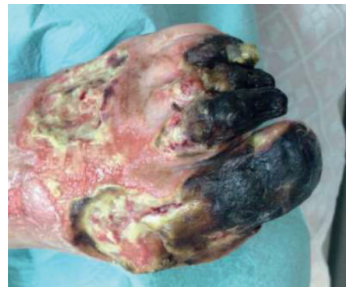Therapiedauer unter Octenidin

42 Tage

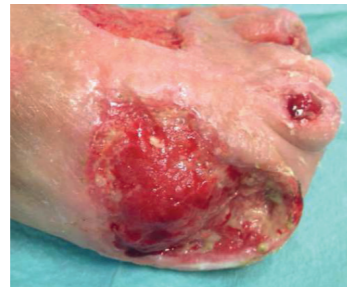Eingesetzte Wundauflage

Hydrofaser

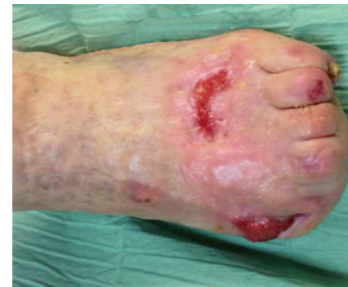Tag 1



Tag 14



Tag 42



Quelle: Assadian et al., Journal of Wound Care 25(3), S1-S28, 2016

Fall 10 | Postoperative Wundversorgung nach Spalthauttransplantation

Patient

87 Jahre, weiblich

Klinisches Bild

Hautnekrose am rechten Bein

Anamnese

- Diabetes mellitus Typ 2, rheumatoide Arthritis
- chronische Niereninsuffizienz
- Rechtsherzinsuffizienz
- z.n. tiefe Beinvenenthrombose
- Langzeit-Kortisontherapie
- 4-wöchige Behandlung mit PVP-Iod Wundgel

Produkte

- Tag 1: Spalthauttransplantation und mit **octenisept®** benetzter Überknüpfverband für 5 Tage
- Tag 5–14: Reinigung der Wunde mit **octenisept®** bei jedem Verbandwechsel
- Tag 15–21: Behandlung der Wunde mit Dexpanthenol

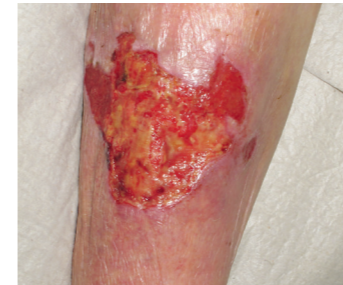Therapiedauer unter Octenidin

14 Tage

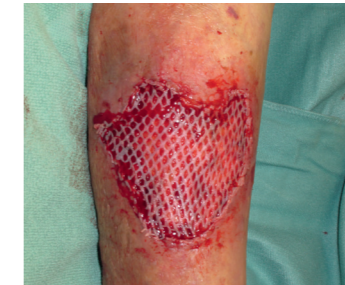Eingesetzte Wundauflage

Schaumstoff Komresse

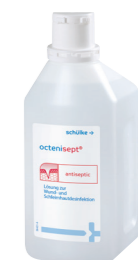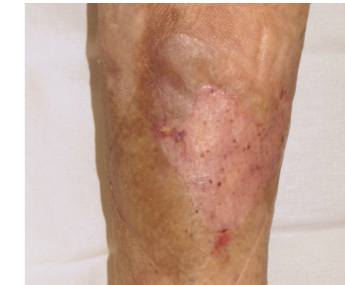vor Spalthauttransplantation



Tag 1



Tag 35



Quelle: Matiassek et al., Journal of Wound Care 2015

Fall 11 | Unterdrucktherapie mit Instillation (NPWTi)

Patient

74 Jahre, männlich

Klinisches Bild

Dekubitus gluteale Kategorie 4

Anamnese

Paraplegie, chirurgisches Debridement

Produkte

- Tag 1: chirurgisches Debridement und Wundbettkonditionierung mittels V.A.C.Ultra™ und **octenilin® Wundspüllösung**
- Tag 1–5: Instillation der Wunde mit **octenilin® Wundspüllösung** für 3 Minuten alle 12 Stunden
- Tag 6: Defektdeckung mittels Lappenplastik

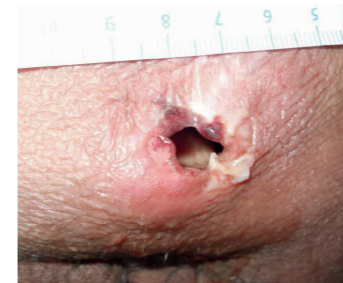Therapiedauer unter Octenidin

5 Tage

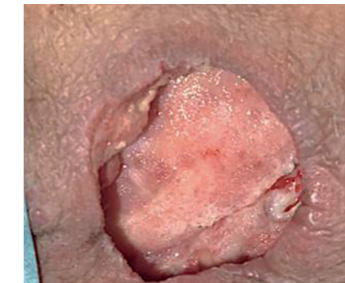Eingesetzte Wundauflage

V.A.C.Ultra™

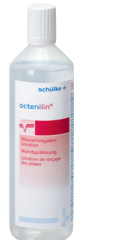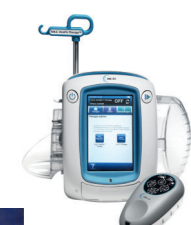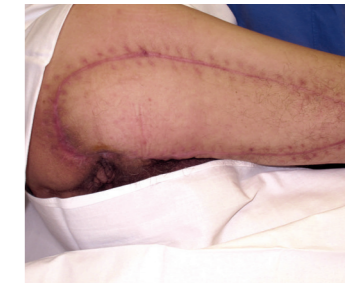Tag 1



Tag 5



Tag 90



Quelle: Matiassek et al., Journal of Wound Care 2014

Fall 12 | Wundantiseptik im OP

Patient

4 Jahre, männlich

Klinisches Bild

Kontaminierter Haut- und Weichteildefekt nach Hundebiss im Gesicht

Produkt

- prä-, intra- und postoperative Antiseptik mit **octenisept®**
- Debridement und systemische Antibiose
- Entfernung der Drainage am Folgetag

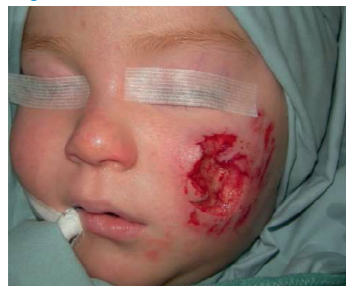Therapiedauer unter Octenidin

6 Tage

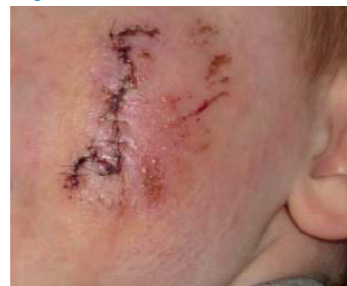Eingesetzte Wundauflagen

Sterile Wundnahtstreifen, Pflaster

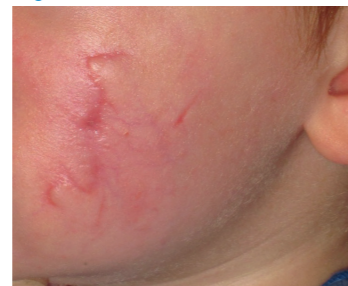Tag 1



Tag 7



Tag 30



Fall 14 | Verbrennung

Patient

männlich

Klinisches Bild

Hautulzerationen nach Strahlentherapie am Hals

Produkt

octenilin® Wundgel, täglicher Verbandwechsel

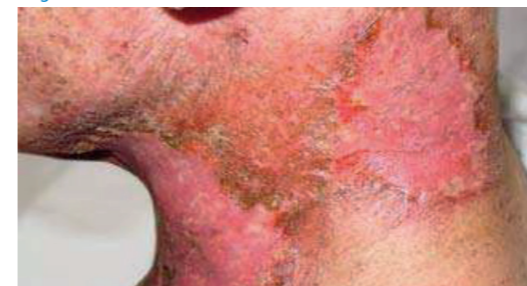Therapiedauer unter Octenidin

12 Tage

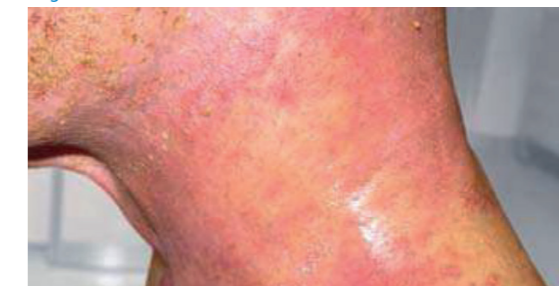Eingesetzte Wundauflage

Folienverband

Tag 1



Tag 12



Fall 13 | Verbrennung

Patient

48 Jahre, männlich

Klinisches Bild

Akutes Verbrennungstrauma des linken Unterarms

Anamnese

- 2-wöchige Therapie mit Fettgaze
- verkrusteter Belag auf dem gesamten Unterarm

Produkt

octenilin® Wundgel, Verbandwechsel alle 2 Tage

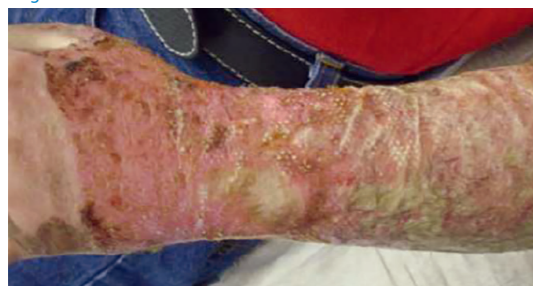Therapiedauer unter Octenidin

14 Tage

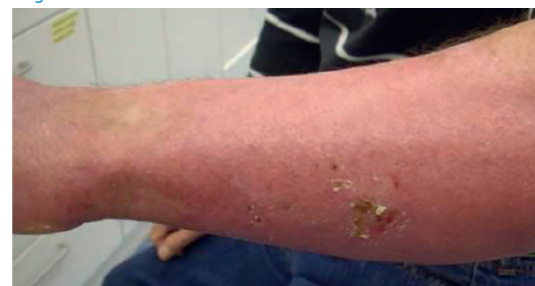Eingesetzte Wundauflage

Schaumverband

Tag 1



Tag 14



Fall 15 | Verbrennung

Patient

69 Jahre, weiblich

Klinisches Bild

Verbrennungstrauma Grad 2a verursacht durch ein Backblech am linken Unterarm

Anamnese

Unmittelbar nach dem Trauma Kühlung der Wunde unter kaltem Wasser

Produkt

- **octenilin® Wundgel***, Verbandwechsel alle 2–3 Tage bis Tag 33
- keine antibiotische Therapie!

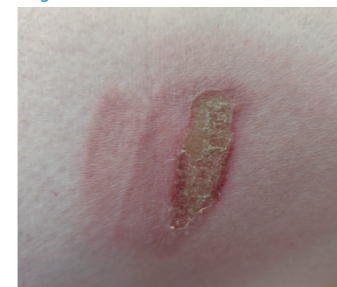Therapiedauer unter Octenidin

33 Tage

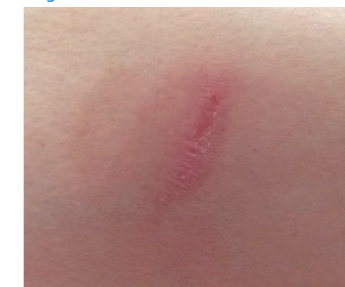Eingesetzte Wundauflagen

Mepilex® XT, Elastomull

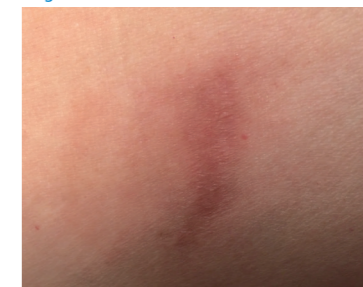Tag 1



Tag 15



Tag 43



* Für die Therapie im häuslichen Umfeld kann auch **octenisept® Gel** als gleichwertiges Produkt eingesetzt werden.

Fall 16 | Verbrennung

Patient

18 Jahre, männlich

Klinisches Bild

82% verbrannte Körperoberfläche durch Verpuffung (Raumspray), Grad 2a/b, Inhalationstrauma Grad 1

Produkte

- **Tag 1:** Einlegen der epicite^{hydro} Gesichtsmaske in octenisept[®] für 20 Minuten, die getränkte Maske verbleibt für 14 Tage ohne weitere Manipulationen am Gesicht des Patienten

- **Tag 14:** kleine, noch anhaftende Stücke der Gesichtsmaske werden entfernt
- **Tag 20:** Epithelisierung fast abgeschlossen
- **Tag 43:** Gesicht komplett geheilt

Therapiedauer unter Octenidin

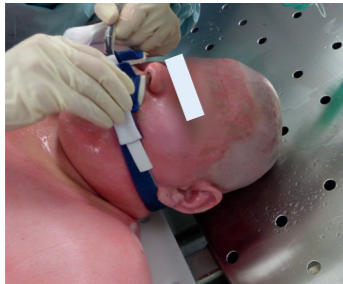
14 Tage

Eingesetzte Wundauflage

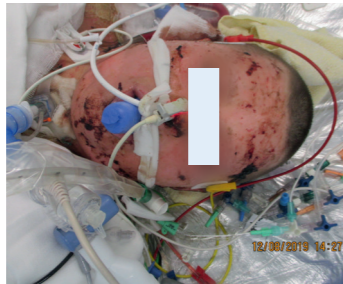epicite^{hydro} Gesichtsmaske



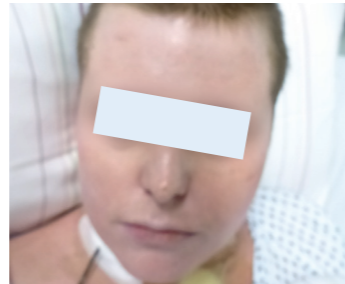Tag 1



Tag 14



Tag 43



Quelle: Verbrennungszentrum BG Bergmannstrost Halle / Saale, Prof. F. Siemers und Dr. I. Nietzschmann

Fall 17 | Verbrennung

Patient

2 Jahre, weiblich

Klinisches Bild

großflächige Verbrennung durch Flammen Grad 2a/2b (teilweise Grad 3), Inhalationstrauma

Anamnese

- systemische Antibiotika & Antimykotika, lokale Therapie mit 10% PVP-Jod und 0,3% Chlorhexidin
- **Tag 3:** Xenotransplantation (600 m²)
- sehr schlechter Allgemeinzustand
- **ab Tag 15:** Änderung der lokalen Therapie

Produkte

- **ab Tag 1:** Entfernung des Xenotransplantats und lokale Therapie mit octenisept[®] getränkter Gaze (8–10 Schichten), Verbandwechsel alle 2 Tage

- **ab Tag 3:** deutlich verbesserter Allgemeinzustand, sichtbare inselförmige Epithelisierung der Wunden
- **ab Tag 5:** Spalthauttransplantation (autolog), weite Verbandwechsel alle 2 Tage mit octenisept[®] getränkter Gaze; Blutbild normalisierte sich
- **Tag 23:** vollständige Wundheilung

Therapiedauer unter Octenidin

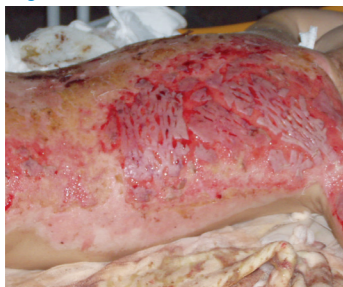23 Tage

Eingesetzte Wundauflagen

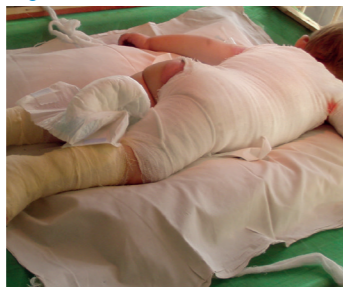Grassolind[®] Salbenkompressen, Omiderm[®], Gaze



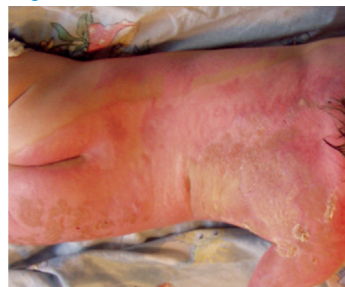Tag 3



Tag 3



Tag 23



Quelle: Dr. S. Smirny, Department of Thermal Injury, City Hospital No. 3, Nikolaev, Ukraine

Fall 18 | Genetisch bedingte Hautkrankheit – Epidermolysis bullosa

Patient

7 Jahre, weiblich

Klinisches Bild

Akzidentelle Ablösung der Haut am Daumen

Anamnese

Dystrophe Epidermolysis bullosa

Produkte

octenilin[®] Wundspüllösung

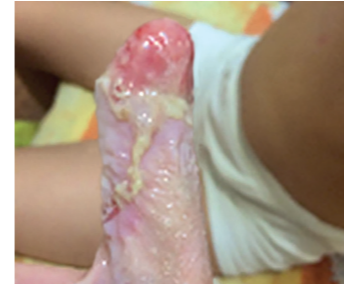Therapiedauer unter Octenidin

7 Tage

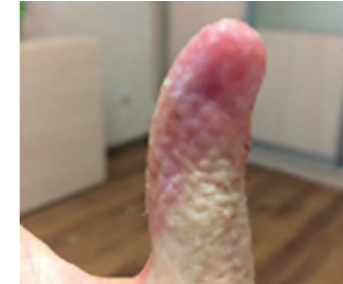Eingesetzte Wundauflage

Fettgaze

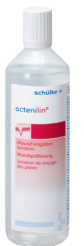Tag 1



Tag 7



6 Monate



Fall 19 | Mechanisches Debridement

Patient

64 Jahre, männlich

Klinisches Bild

Postthrombotisches Ulcus am Unterschenkel links innen

Anamnese

Chirurgisches Debridement mit scharfem Löffel nach Volkmann

Produkte

schülke wound pad und octenilin[®] Wundspüllösung

Therapiedauer unter Octenidin

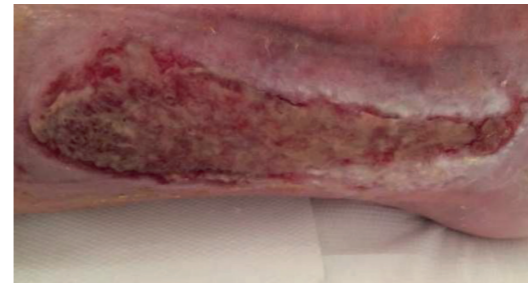
2 Minuten

„Methode schont vitales Gewebe.“

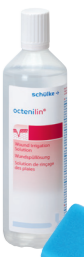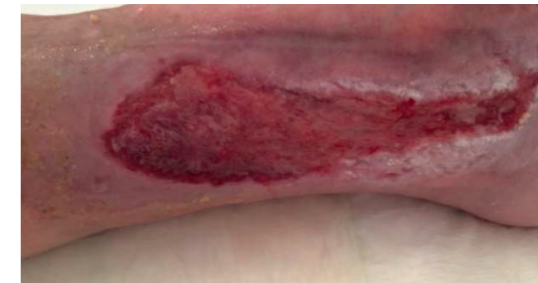„Debris und Fibrin bindet sich gut an den Schwamm.“

„Im Vergleich zum scharfen Löffel signifikante Schmerzreduktion.“

vorher



nachher



Quelle: Dr. E. Lahnsteiner, WUND.ORDINATION Wien, Leitung Ärzteteam Wundheilung, 1090 Wien Assadian et al., Journal of Wound Care 25(3), 51-528, 2016

Fall 20 | Mit (multi)resistenten Erregern infizierte Wunde

Patient

73 Jahre, weiblich

Klinisches Bild

Lokale Wundinfektion am linken Unterschenkel nach Spalthauttransplantation, Nekrosestraßen, Superinfektion mit *E. coli* (ESBL), MRSA, *P. vulgaris*, *P. aeruginosa* und *E. faecalis*

Anamnese

- *Diabetes mellitus* Typ 2
- zunächst Entfernung eines Plattenepithelkarzinom am linken Unterschenkel (Spalthauttransplantation)
- 6 Tage später erste Anzeichen einer lokalen Infektion, Therapie mit medizinischem Honig und Gaze Verband für 10 Tage (Verbandwechsel jeden 2. Tag)

Produkte

- **Tag 1–25:** Reinigung und Desinfektion der Wunde mit **octenisept*** (3–5 Minuten), anschließend Verband mit **octenilin*** Wundgel,

täglicher Verbandwechsel für 5 Tage, danach jeden 2. Tag

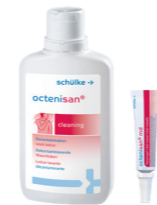- **Tag 1:** zusätzlich tägliche Ganzkörperdekontamination mit **octenisan*** Waschlotion und **octenisan* md Nasengel** für 5 Tage, um das Risiko einer Rekontamination zu verringern
- keine antibiotische Therapie!

Therapiedauer unter Octenidin

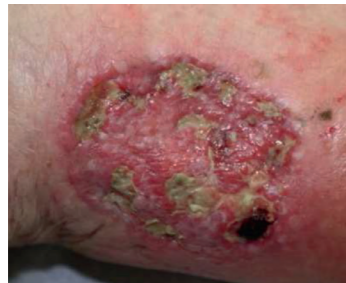24 Tage

Eingesetzte Wundauflagen

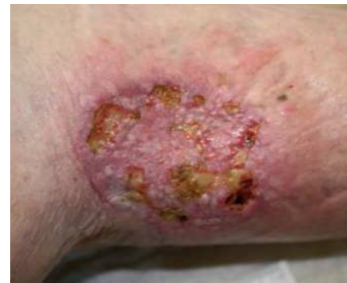(getränkte) Kompresse, Hydrofiber Verband



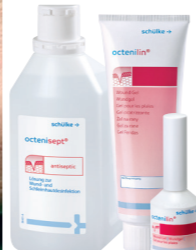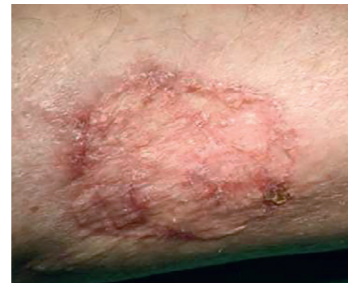Tag 1



Tag 5



Tag 25



Quelle: Matiasek et al., Biomed Journal of Scientific & Technical Research 2018

Fall 21 | Bakterielle Infektion der Haut

Patient

45 Jahre, weiblich

Klinisches Bild

Bullöses Erysipel durch Streptokokken Infektion am linken Unterschenkel

Anamnese

- *Diabetes mellitus* Typ 2, *Adipositas permagna*
- Progression trotz systemischer Antibiose, Amputation wurde in Erwägung gezogen

Produkte

Debridement mittels Versajet und anschließend tägliche Therapie mit **octenisept***-getränkten Kompressen

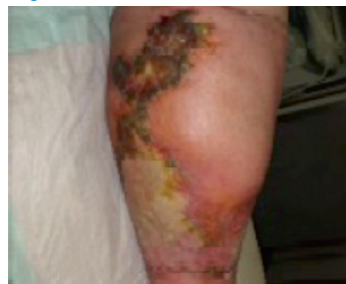Therapiedauer unter Octenidin

10 Tage

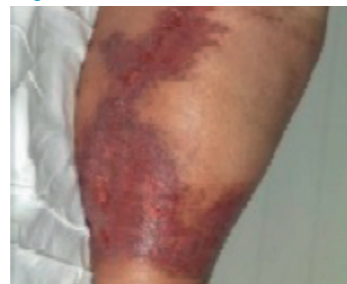Eingesetzte Wundauflage

(getränkte) Kompresse

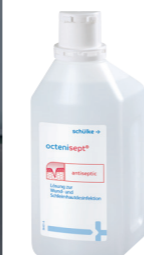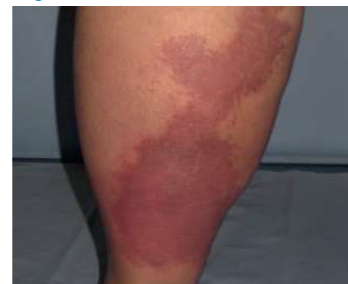Tag 1



Tag 5



Tag 21



Fall 22 | Infizierte hämorrhagische Hautläsionen

Patient

15 Jahre, männlich

Klinisches Bild

Meningokokken-Septikämien, Nekrosen und Superinfektion mit u.a. *S. aureus*, *P. aeruginosa*, *Candida spp.* an Armen und Beinen

Anamnese

Hochdosierte Analgetika, systemische Antibiose, chirurgisches Debridement

Produkte

- **Tag 1–4:** tägliche Versorgung der Hautläsionen mit **octenisept*** und **octenilin*** Wundgel zwecks Wundbettkonditionierung für Spalthauttransplantation am Tag 5

- **Tag 5–23:** Therapie der restlichen Wunden mit **octenilin*** Wundgel, der Verbandwechsel (alle 2 Tage) wurde durch das Gel zunehmend erleichtert, die Schmerzen reduziert, der Analgetikabedarf gesenkt

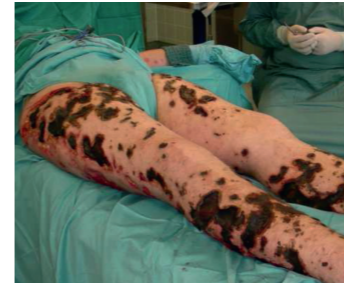Therapiedauer unter Octenidin

23 Tage

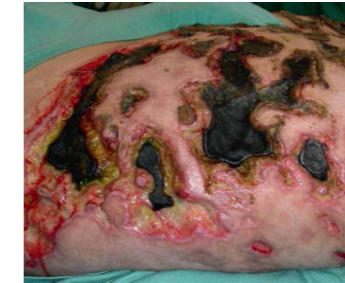Eingesetzte Wundauflagen

Zunächst Superabsorber; nach Abklingen der Exsudation sterile ES-Kompresse

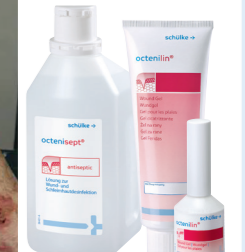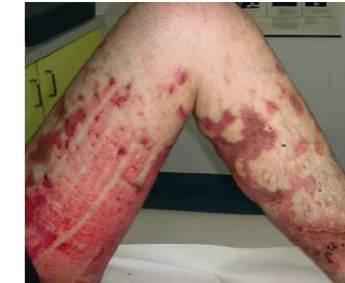Tag 1



Tag 1



Tag 42



Quelle: Hintner und Schmid, Wundmanagement 2010

Fall 23 | Chronisch-entzündliche Hauterkrankung

Patient

3 Jahre, weiblich

Klinisches Bild

Atopische Dermatitis mit *Impetigo contagiosa* am rechten Arm

Produkte

- Intensive Pflege der nicht infizierten Haut mit professionellen Pflegeprodukten
- Behandlung der infizierten Hautstellen mit einem topischen Corticosteroid der Wirkstoffgruppe Mometason als Salbe sowie **octenilin*** Wundgel* (3 x täglich)

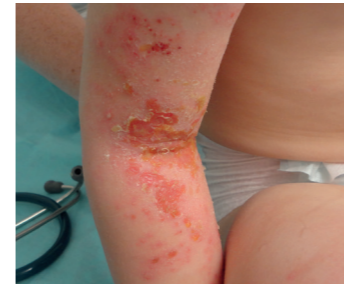Therapiedauer unter Octenidin

5 Tage

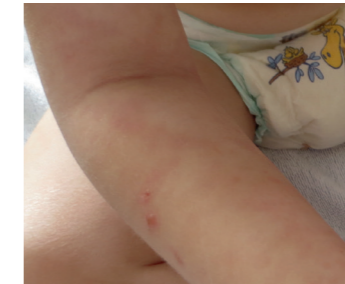Eingesetzte Wundauflage

Tubifast® Garments Schlauchverband

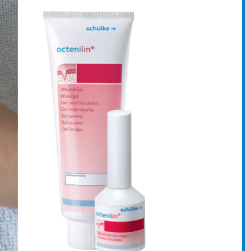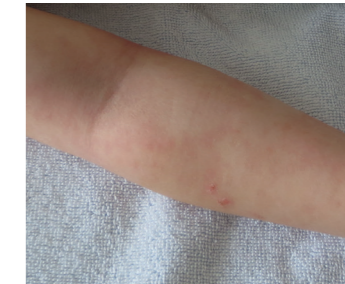Tag 1



Tag 4



Tag 5



*Für die Therapie im häuslichen Umfeld kann auch **octenisept*** Gel als gleichwertiges Produkt eingesetzt werden.

Fall 24 | Akut-entzündliche Hauterkrankung

Patient

6 Monate, männlich

Klinisches Bild

Windeldermatitis nach RSV Infektion

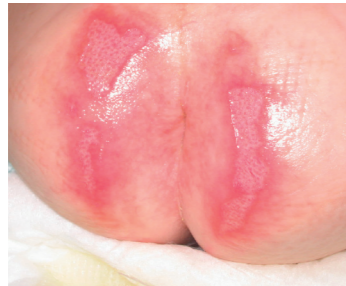Produkte

- regelmäßiges, gründliches Waschen des Windelbereichs mit weichen Babytüchern
- nach jeder Reinigung Behandlung mit **octenilin® Wundgel*** (mehrmals täglich)

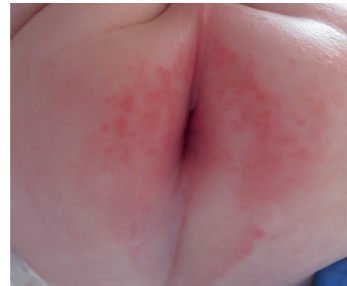Therapiedauer unter Octenidin

4 Tage

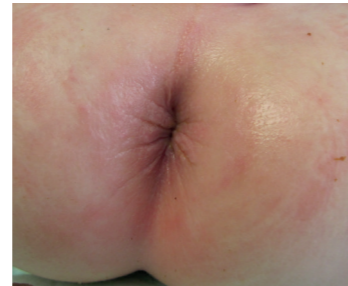Tag 1



Tag 2



Tag 4



*Für die Therapie im häuslichen Umfeld kann auch **octenisept® Gel** als gleichwertiges Produkt eingesetzt werden.

Fall 25 | Akute Schürfwunde

Patient

9 Jahre, weiblich

Klinisches Bild

Schürfwunde am linken Schienbein nach Sturz auf Asphalt

Anamnese

- Hydrokolloidverband (Varihesive extra dünn) für die ersten 4 Tage
- Entfernung aufgrund starker Geruchsbildung und Ablösung an den Rändern, sichtbare Anzeichen einer lokalen Infektion

Produkte

- **Tag 1:** Desinfektion mit **octenisept®** und Therapie mit **octenilin® Wundgel***, täglicher Verbandwechsel für insgesamt 7 Tage
- **ab Tag 7:** Pflege von bereits geschlossenen Stellen mit **octenicare® repair creme**, Therapie der restlichen Bereiche mit **octenilin® Wundgel***, täglicher Verbandwechsel für weitere 9 Tage
- **ab Tag 16:** Pflege der gesamten Wunde mit **octenicare® repair creme** (1 x täglich abends ohne Sekundärauflage) bis zur sichtbaren Abheilung

Therapiedauer unter Octenidin

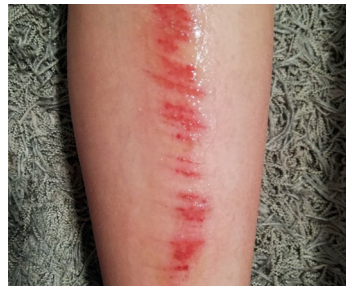16 Tage (plus ca. 21 Tage **octenicare® repair creme**)

Eingesetzte Wundauflage

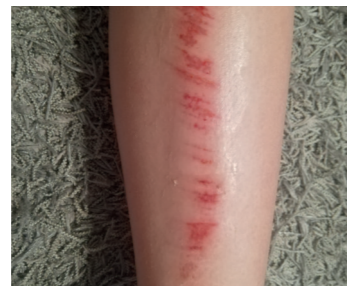Hansaplast classic Pflaster



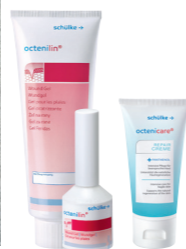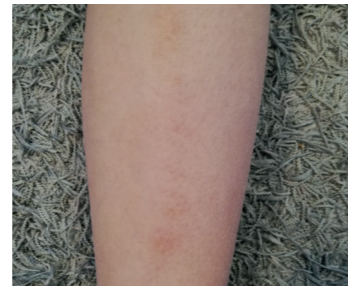Tag 1



Tag 7



Tag 40



*Für die Therapie im häuslichen Umfeld kann auch **octenisept® Gel** als gleichwertiges Produkt eingesetzt werden.

Fall 26 | Tattoopflege

Patient

30 Jahre, weiblich

Klinisches Bild

Großflächiges schwarz/weiß Tattoo am linken Oberarm

Durchführung

- vor dem Tätowieren Reinigung und Desinfektion der rasierten Hautstelle mit **octeniderm®**
- danach Waschen des Tattoos mit pH-neutraler Seife
- komplette Abdeckung mit Suprasorb® F Folienverband für 5 Tage

Produkt

ab Tag 5: **octenicare® repair creme** (2–4x täglich, je nach Trockenheit)

Schutz und Pflege mit Octenidin

38 Tage

Tag 1



Tag 7



Tag 42



Quelle: M. Lüders, Milan's Bodyshop, Hamburg (www.hamburg-piercingstudio.de)

Fall 27 | Tattoopflege

Patient

42 Jahre, männlich

Klinisches Bild

Farbiges Tattoo in Rottönen mit Coronavirus Motiv am linken Oberschenkel

Durchführung

- vor dem Tätowieren Reinigung und Desinfektion der rasierten Hautstelle mit **octeniderm®**
- Abdeckung direkt nach dem Tätowieren mit Frischhaltefolie für ca. 5 Stunden
- danach Waschen des Tattoos mit pH-neutraler Seife

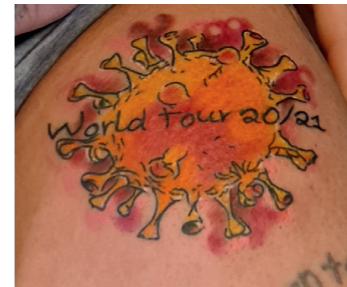Produkte

ab Tag 1: **octenicare® repair creme** (2–4x täglich, je nach Trockenheit)

Schutz und Pflege mit Octenidin

28 Tage

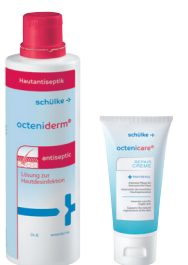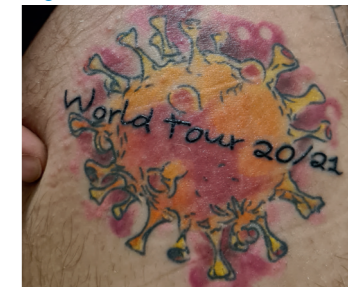Tag 1



Tag 14



Tag 28



Quelle: M. Lüders, Milan's Bodyshop, Hamburg (www.hamburg-piercingstudio.de)

10 Referenzen

- 1 IMS 2020, Deutschland
- 2 European Pressure Ulcer Advisory Panel, National Pressure Injury Advisory Panel and Pan Pacific Pressure Injury Alliance. Prevention and Treatment of Pressure Ulcers/Injuries: Quick Reference Guide. Emily Haesler (Ed.). EPUAP/NPIAP/PPPIA: 2019
- 3 Initiative Wund?Gesund!, 2015: Wundreport 2015
- 4 Kuratorium für Verkehrssicherheit, 2020: Unfallbilanz 2019
- 5 Statistik Austria, 2020: Medizinische Leistungen 2018 nach Geschlecht und Kapitel des Leistungskatalogs
- 6 Bundesministerium für Soziales, Gesundheit, Pflege und Konsumentenschutz, 2020: Gesundheitssystem-assoziierte Infektionen in Österreich 2017 und 2018
- 7 Österreichische Gesellschaft für Krankenhaushygiene, <http://www.oegkh.ac.at/leitbild/> (zuletzt abgerufen am 30.06.2021)
- 8 Assadian, Journal of Wound Care 2016
- 9 Conceição *et al.*, Journal of Antimicrobial Chemotherapy 2016
- 10 Conceição *et al.*, Journal of Global Antimicrobial Resistance 2019
- 11 Alvarez-Marin *et al.*, European Journal of Clinical Microbiology & Infectious Diseases 2017
- 12 Bumberger *et al.*, Abstract European Congress of Clinical Microbiology & Infectious Diseases 2021
- 13 Ponnachan *et al.*, Journal of Hospital Infection 2019
- 14 Gutachten auf Anfrage
- 15 Radischat *et al.*, International Wound Journal 2020
- 16 Schedler *et al.*, BMC Infectious Diseases 2017
- 17 Koburger *et al.*, Journal of Antimicrobial Chemotherapy 2010
- 18 Pitten *et al.*, Journal of Hospital Infection 2003
- 19 Steinhauer *et al.*, Journal of Hospital Infection 2021
- 20 Lutz *et al.*, Infection 2016
- 21 Krasowski *et al.*, Membranes 2021
- 22 Stürmer *et al.*, International Journal of Hygiene and Environmental Health 2021
- 23 Günther *et al.*, Journal of Infection Prevention 2021
- 24 Besser *et al.*, Scientific reports 2020
- 25 Rembe *et al.*, Frontiers in Microbiology 2020
- 26 Davis *et al.*, International Wound Journal 2017
- 27 Hoekstra *et al.*, International Wound Journal 2016
- 28 Taylor *et al.*, Journal of Wound Care 2016
- 29 Amalaradjou und Venkitanarayanan, Pathogens 2014
- 30 Westgate und Cutting, Leczenie Ran 2014
- 31 Junka *et al.*, International Wound Journal 2013
- 32 Cutting und Westgate, Wounds UK 2012
- 33 Harbs und Siebert, GMS Krankenhaushygiene Interdisziplinär 2007
- 34 Wisgrill *et al.*, Neonatology 2017
- 35 Novakov Mikić und Stojic, Archives of Gynecology and Obstetrics 2015
- 36 Briese *et al.*, Archives of Gynecology and Obstetrics 2010
- 37 Malanovic *et al.*, International Journal of Antimicrobial Agents 2020
- 38 Malanovic *et al.*, Abstract European Congress of Clinical Microbiology & Infectious Diseases 2021
- 39 Hübner *et al.*, Skin Pharmacology and Physiology 2010
- 40 Jenull *et al.*, Journal of Wound Care 2015
- 41 Müller und Kramer, GMS Krankenhaushygiene Interdisziplinär 2007
- 42 Müller und Kramer, Journal of Antimicrobial Chemotherapy 2008
- 43 KRINKO „Prävention von Gefäßkatheter-assoziierten Infektionen bei Früh- und Neugeborenen“; Bundesgesundheitsblatt 2018
- 44 Hämmerle und Strohal, International Wound Journal 2014
- 45 Goertz *et al.*, International Wound Journal 2011
- 46 Goertz *et al.*, Annals of Plastic Surgery 2011
- 47 Matiassek *et al.*, Journal of Wound Care 2015
- 48 Vanscheidt *et al.*, International Wound Journal 2012
- 49 Matiassek *et al.*, International Wound Journal 2018
- 50 Nikolić *et al.*, Journal of Immunology Research 2019
- 51 Seiser *et al.*, Nature Scientific Reports 2021
- 52 Goroncy-Bermes *et al.*, Wound Medicine 2013
- 53 Al-Doori *et al.*, Journal of Antimicrobial Chemotherapy 2007
- 54 Expertenbericht 2019
- 55 Sopata *et al.*, Journal of Wound Care 2008
- 56 Sopata *et al.*, Postępy Dermatologii i Alergologii 2013

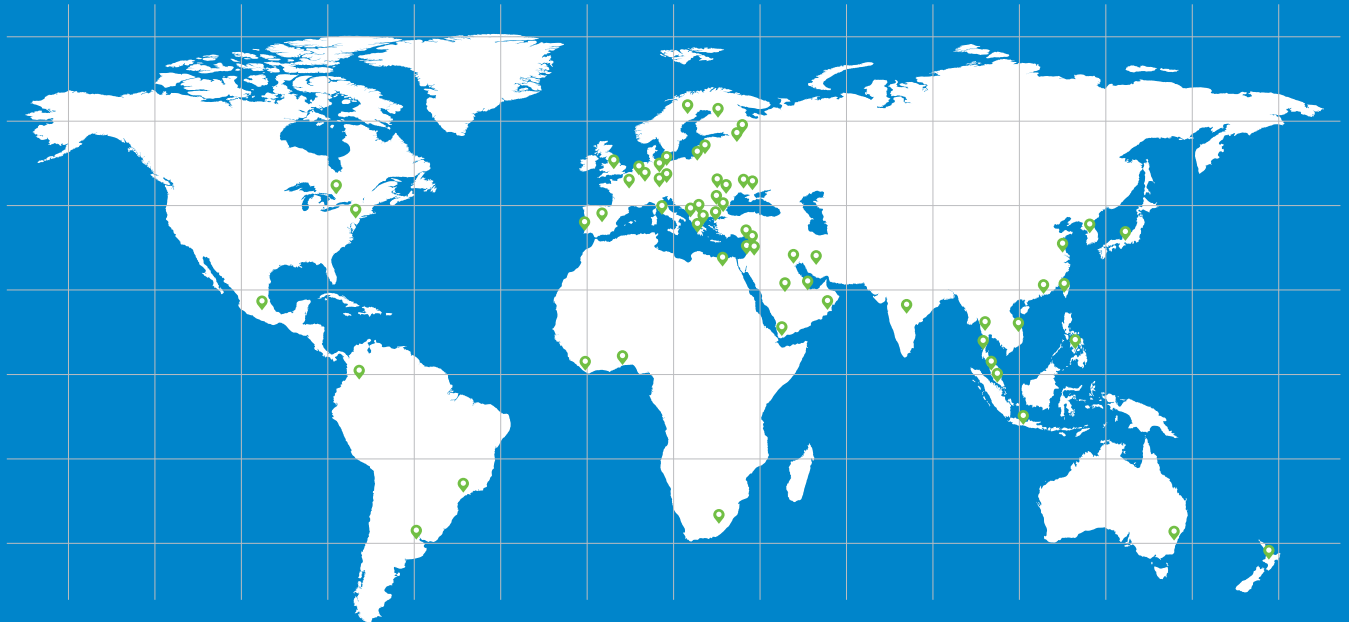Fachkurzinformationen

octeniderm® — Lösung zur Hautdesinfektion

Zusammensetzung: 100 g Lösung enthalten: 30,0 g 1-Propanol, 45,0 g 2-Propanol, 0,1 g Octenidindihydrochlorid. **Anwendungsgebiete:** octeniderm® ist ein Antiseptikum zur Hautdesinfektion vor operativen Eingriffen, Katheterisierungen von Blutgefäßen, Blut- und Liquorentnahmen, Injektionen, Punktionen, Exzisionen, Kanülierungen, Biopsien sowie zur zeitlich begrenzten Nahtversorgung und zur zeitlich begrenzten Prävention katheterassoziierter Infektionen. octeniderm® weist eine remanente Wirkung von 48 h auf. **Gegenanzeigen:** Überempfindlichkeit gegen die Wirkstoffe oder einen der sonstigen Bestandteile. octeniderm® soll aufgrund des hohen Alkoholanteils nicht bei Frühgeborenen und Neugeborenen mit unreifer Haut angewendet werden. **Abgabe:** rezeptfrei, apothekenpflichtig. **Wirkstoffgruppe:** Pharmakotherapeutische Gruppe: Antiseptika und Desinfektionsmittel, ATC-Code: D08AJ57, Octenidin, Kombinationen. **Zulassungsinhaber:** Schülke & Mayr Ges.m.b.H., A-1070 Wien, Tel. (+43) 1/523 25 01. **Stand der Information:** 03.2017. Weitere Angaben wie Dosierung und Art der Anwendung, Warnhinweise und Vorsichtsmaßnahmen für die Anwendung, Wechselwirkung mit anderen Arzneimitteln und sonstige Wechselwirkungen, Fertilität, Schwangerschaft und Stillzeit sowie Nebenwirkungen entnehmen Sie bitte der veröffentlichten Fachinformation.

octenisept® — Lösung zur Wund- und Schleimhautdesinfektion

Zusammensetzung: 100 g Lösung enthalten: 0,1 g Octenidindihydrochlorid, 2,0 g 2-Phenoxyethanol. **Anwendungsgebiete:** Zur wiederholten, zeitlich begrenzten antiseptischen Behandlung von Schleimhaut und Übergangsepithel vor operativen Eingriffen, - in der Mundhöhle z. B. vor Zahnextraktionen oder Kürettagen, - im Urogenitaltrakt z. B. vor Hysterektomien - und im Rektalbereich z. B. vor dem Veröden von Hämorrhoiden. Im Vulvovaginalbereich mittels Applikator-Sprühkopf bei unkomplizierten bakteriellen Infektionen und Infektionen durch Pilze. Zur zeitlich begrenzten Wund- und Nahtversorgung sowie zur zeitlich begrenzten antiseptischen Behandlung infizierter Wunden der Haut. octenisept® kann bei Erwachsenen und Kindern ohne Altersbegrenzung eingesetzt werden. Die Unbedenklichkeit und Sicherheit der Anwendung ist auch bei Frühgeborenen ab der 24. Schwangerschaftswoche nachgewiesen. **Gegenanzeigen:** Überempfindlichkeit gegen die Wirkstoffe oder einen der sonstigen Bestandteile. octenisept® sollte nicht zu Spülungen in der Bauchhöhle und der Harnblase und nicht am Trommelfell angewendet werden. **Vorsichtsmaßnahmen:** Um möglichen Gewebeschädigungen vorzubeugen, darf das Präparat nicht unter Druck ins Gewebe eingebracht bzw. injiziert werden. Bei Wundkavitäten muss ein Abfluss jederzeit gewährleistet sein (z.B. Drainage, Lasche). **Hilfsstoffe:** (3-Cocofettsäure-amidopropyl)-dimethylazaniumylacetat, Natrium-D-gluconat, Glycerol 85%, Natriumchlorid, Natriumhydroxid, gereinigtes Wasser. **Abgabe:** rezeptfrei, apothekenpflichtig. **Wirkstoffgruppe:** Pharmakotherapeutische Gruppe: Antiseptika und Desinfektionsmittel, ATC-Code: D08AJ57; Octenidin, Kombinationen. **Zulassungsinhaber:** Schülke & Mayr Ges.m.b.H., Seidengasse 9, A-1070 Wien. **Stand der Information:** 01.2019. Weitere Angaben wie Dosierung und Art der Anwendung, Warnhinweise und Vorsichtsmaßnahmen für die Anwendung, Wechselwirkung mit anderen Arzneimitteln und sonstige Wechselwirkungen, Fertilität, Schwangerschaft und Stillzeit sowie Nebenwirkungen oder Gewöhnungseffekte entnehmen Sie bitte der veröffentlichten Fachinformation.



schulke weltweit:

Australien

Schulke Australia Pty Ltd
Macquarie Park NSW 2113
Telefon +61 2 8875 9300
Telefax +61 2 8875 9301

Brasilien

Vic Pharma Indústria e
Comércio Ltda.
Taquaratinga/SP – CEP
15900-000
Telefon +16 3253 8100
Telefax +16 3253 8101

China

Shanghai Representative
Office
Shanghai 200041
Telefon +86 21 62 17 29 95
Telefax +86 21 62 17 29 97

Frankreich

Schülke France SARL
92250 La Garenne-
Colombes
Telefon +33 1 42 91 42 42
Telefax +33 1 42 91 42 88

Großbritannien

Schulke & Mayr UK Ltd.
Sheffield S9 1AT
Telefon +44 114 254 35 00
Telefax +44 114 254 35 01

Indien

Schulke India Pvt. Ltd.
Neu Delhi 110044
Telefon +91 11 30796000
Telefax +91 11 42595051

Italien

Schülke & Mayr Italia S.r.l.
20158 Mailand
Telefon +39 02 40 26 590
Telefax +39 02 40 26 609

Japan

Schulke Japan LLC
Shinagawa East One Tower
2-16-1 Konan, Minato-ku,
Tokio 108-0075
Telefon +81 3 6894 3335
Telefax +81 3 3453 0207

Malaysia

Schülke & Mayr (Asia) Sdn Bhd.
47301 Petaling Jaya, Selan-
gor
Telefon +60 3 78 85 80 20
Telefax +60 3 78 85 80 21

Neuseeland

Schulke New Zealand Limited
Auckland 1010
Telefon +61 2 8875 9300
Telefax +61 2 8875 9301

Niederlande

Schülke & Mayr Benelux B.V.
2031 CC Haarlem
Telefon +31 23 535 26 34
Telefax +31 23 536 79 70

Österreich

Schülke & Mayr Ges.m.b.H.
1070 Wien
Telefon +43 1 523 25 01 0
Telefax +43 1 523 25 01 60

Polen

Schulke Polska Sp. z o.o.
02-305 Warschau
Telefon +48 22 11 60 700
Telefax +48 22 11 60 701

Schweiz

Schülke & Mayr AG
8003 Zürich
Telefon +41 44 466 55 44
Telefax +41 44 466 55 33

Slowakei

Schulke SK, s.r.o.
97101 Prievidza
Telefon +421 46 549 45 87
Telefax +420 558 320 261

Singapur

Schulke & Mayr (Asia) Pte. Ltd.
Singapur 159410
Telefon +65 62 57 23 88
Telefax +65 62 57 93 88

Tschechische Republik

Schulke CZ, s.r.o.
73581 Bohumín
Telefon +420 558 320 260
Telefax +420 558 320 261

Türkei

Schülke & Mayr GmbH
Kavacik, 34805 Beykoz,
Istanbul
Telefon +90 216 331 39 66
Telefax +90 216 331 39 36

USA

schulke inc.
Fairfield, NJ 07004
Telefon +1 973 770 7300
Telefax +1 973 770 7302

... sowie unsere internationalen Distributeure

Schülke & Mayr GmbH

1070 Wien | Österreich
Telefon | Telefax +43 1 523 25 01-0 | -60
www.schuelke.at

 [youtube.com/schuelkeChannel](https://www.youtube.com/schuelkeChannel)

 [facebook.com/myschulke](https://www.facebook.com/myschulke)